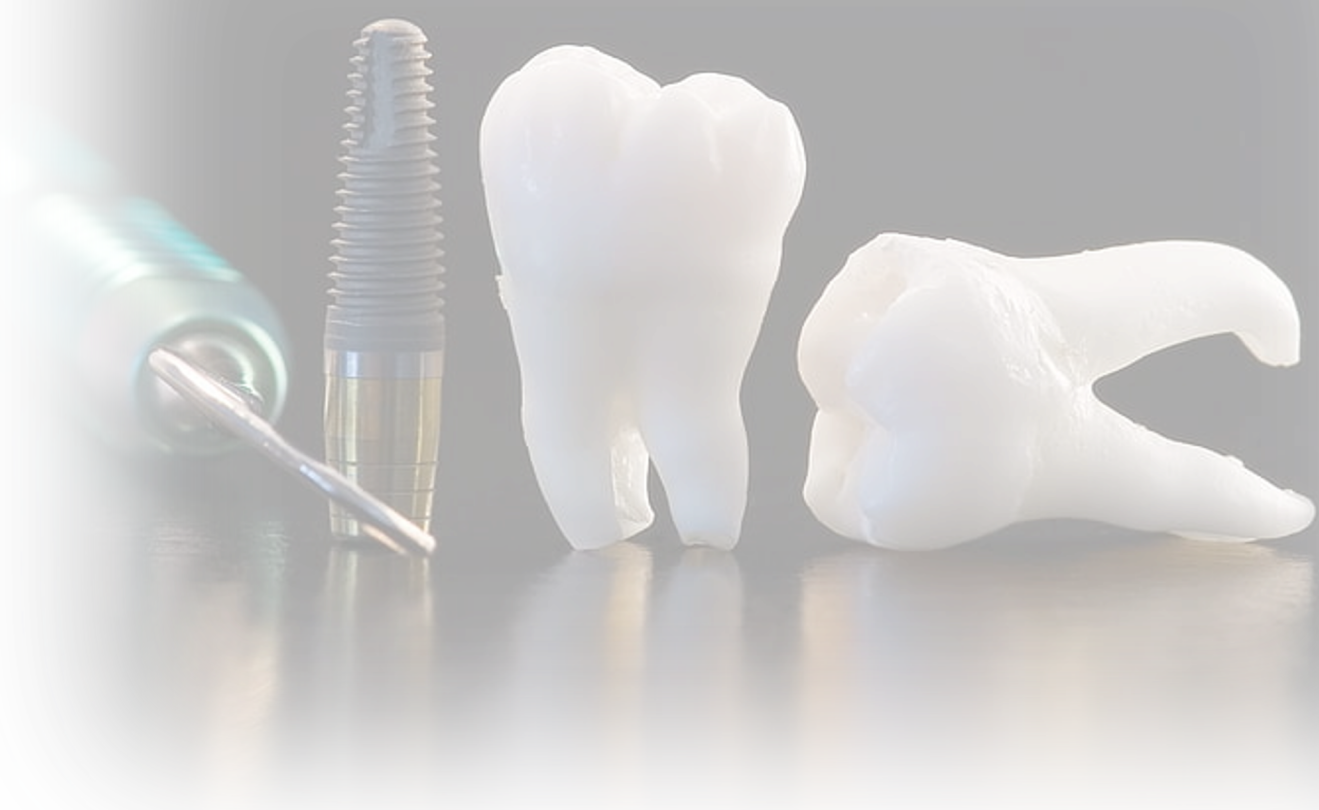



**REVISTA ODONTOLÓGICA INTEGRATIVA DO  
CENTRO-OESTE (ROICO)**

**V. 6, N.1, 2025**

**ISSN: 2764-7994**

## **Equipe Editorial**

### **Editor-Chefe**

Claudio Maranhão Pereira  
Centro Universitário Goyazes - UniGOYAZES

### **Editora executiva**

Profa. Dra. Susy Ricardo Lemes Pontes  
Centro Universitário Goyazes - UniGOYAZES

### **Conselho Editorial**

#### **- Carla Mosconi**

Professor do Centro Universitário Goyazes. Centro de Ciências da Saúde. Rodovia GO-060, KM 19, 3184 - St. Laguna Park, Trindade - GO, 75393-365.

#### **- Amanda Pedrosa Oliveira**

Professora do Centro Universitário Goyazes. Centro de Ciências da Saúde. Rodovia GO-060, KM 19, 3184 - St. Laguna Park, Trindade - GO, 75393-365.

#### **- Anna Alice Anabuki**

Professora do Centro Universitário Goyazes. Centro de Ciências da Saúde. Rodovia GO-060, KM 19, 3184 - St. Laguna Park, Trindade - GO, 75393-365.

#### **- Arthur Wilson Florencio Costa**

Professora do Centro Universitário Goyazes. Centro de Ciências da Saúde. Rodovia GO-060, KM 19, 3184 - St. Laguna Park, Trindade - GO, 75393-365.

#### **- Milena Moraes De Oliveira Lenza**

Professora do Centro Universitário Goyazes. Centro de Ciências da Saúde. Rodovia GO-060, KM 19, 3184 - St. Laguna Park, Trindade - GO, 75393-365.

#### **- Maurício Guilherme Lenza**

Professor do Centro Universitário Goyazes. Centro de Ciências da Saúde. Rodovia GO-060, KM 19, 3184 - St. Laguna Park, Trindade - GO, 75393-365.

#### **- Renerson Gomes dos Santos**

Professor do Centro Universitário Goyazes. Centro de Ciências da Saúde. Rodovia GO-060, KM 19, 3184 - St. Laguna Park, Trindade - GO, 75393-365. Diretor Presidente do Conselho Regional de Odontologia de Goiás CRO-GO. Presidente da Comissão de Regulamentação da Harmonização Facial do Conselho Federal de Odontologia.

#### **- Vitor Hugo Marçal de Carvalho**

Professor do Centro Universitário Goyazes. Centro de Ciências da Saúde. Rodovia GO-060, KM 19, 3184 - St. Laguna Park, Trindade - GO, 75393-365.

## Sumário

1. Caracterização Do Trauma Repetido Ou Múltiplo Em Dentadura Permanente De Crianças E Adolescentes	Anna Carolina Marques De Lima <sup>1</sup> ; Kamilla Ferreira Rodrigues <sup>1</sup> ; Arthur Wilson Florencio Da Costa <sup>2</sup>
2. Perspectivas Atuais Da Hipomineralização Molar-Incisivo E Experiência De Cárie Dentária Em Crianças: Revisão Da Literatura	Allana Clauss Queiroz Da Silva Cristiane Muniz Aragão Lopes Anna Alice Anabuki
3. Duração Do Aleitamento Materno E Cárie Na Primeira Infância – Uma Revisão Da Literatura	Luana De Sousa Luna Naves Márcia Vieira Da Silva Anna Alice Anabuki
4. Corpos Estranhos Localizados Na Cavidade Oral De Crianças - Revisão Da Literatura Com Série De Casos	Geovanna Moraes Stival <sup>1</sup> ; Jhennyfer Lemes De Freitas <sup>1</sup> ; Arthur Wilson Florencio Costa <sup>2</sup> .
5. Alinhadores Ortodônticos Suas Vantagens E Desvantagens – Revisão De Literatura	Anna Julia Santos Brito <sup>1</sup> ; Vitória Estanislau Rodrigues Pereira, Maurício Guilherme Lenza, Fernanda Paula Yamamoto Silva, Milena Moraes de Oliveira Lenza <sup>2</sup>
6. Abordagem Odontológica Em Criança Não Colaboradora Com Cárie Severa Na Infância – Relato De Caso	Ana Clara Araújo Tomé <sup>1</sup> , Debora Peres Lacerda <sup>1</sup> , Anna Alice Anabuki <sup>2</sup>
7. Efeitos Adversos Da Fluorose Dentária Na Odontopediatria: Revisão De Literatura	Cris Evelin Campos <sup>1</sup> ; Roberta Gonçalves Barros <sup>1</sup> ; Anna Alice Anabuki <sup>2</sup>
8. Aplicabilidade De Células-Tronco Da Polpa Dentária E Sua Resposta Frente A Biomateriais Na Odontologia - Revisão Da Literatura	Amanda Rodrigues Quirino Galvão <sup>1</sup> Gleyce Ellen De Araújo Silva <sup>1</sup> Renata Alves Dos Santos <sup>1</sup> Arthur Wilson Florencio Da Costa <sup>2</sup>
9. Manejo De Pacientes Com Fissuras Labiopalatais Na Odontopediatria: Revisão De Literatura	Danielly Rodrigues Pereira Da Silva <sup>1</sup> , Dhamarys Silva Rodrigues Moreira <sup>1</sup> , Kamila Araújo De Castro <sup>1</sup> , Anna Alice Anabuki <sup>2</sup>
10. Condutas Terapêuticas Do Bruxismo Do Sono Na Infância: Revisão De Literatura	Ana Kayná Silva Modesto <sup>1</sup> Isabella Castro Mota França <sup>1</sup> Anna Alice Anabuki <sup>2</sup>
11. Fluxo Digital E Seus Benefícios Na Relação Cirurgião-Dentista E Paciente – Revisão De Literatura	Anna Clara Correa Oliveira Samara Dias Rossi Milena Moraes De Oliveira Lenza Maurício Guilherme Lenza
12. Indicadores Para Diagnóstico Do Bruxismo Do Sono Infantil: Revisão De Literatura	Caroline Gabriele Oliveira <sup>1</sup> , Guilherme Antônio Moreira Silva <sup>1</sup> , Kayron Tiago De Brito <sup>1</sup> , Arthur Wilsonf Lorencio Costa <sup>2</sup> .
13. Manifestações Bucais Da Doença Do Enxerto Contra Hospedeiro 14. - Uma Revisão De Literatura	Geovanna Souza Lima, Larah. Gabrielly.Alcântra Amaral Da Costa. Wanessa.Miranda E Silva, Camila De Freitas Martins Soares Silveira
15. Sinais Clínicos Oriundos Do Abuso Infantil Identificados Pelo Cirurgião-Dentista: Revisão Da Literatura	Mariana Carolina Ferreira Tomazello <sup>1</sup> ; Paula Renata Costa Barcelos <sup>1</sup> ; Arthur Wilson Florencio Costa <sup>2</sup>
16. Terapia Fotodinâmica Com Laser De Baixa Potência E Led No Tratamento Do Bruxismo Do Sono – Revisão Da Literatura	Gabriella Luiza Souza Albuquerque <sup>1</sup> Weudylla Fagundes Linhares <sup>1</sup> Arthur Wilson Florencio Costa <sup>2</sup>
17. Alternativas De Tratamento Para Cúspides De Tálon - Revisão Da Literatura E Apresentação De Série De Casos	Danyella Karlla Dos Santos <sup>1</sup> ; Nalanda Martins Mendanha <sup>1</sup> ; Arthur Wilson Florencio Costa <sup>2</sup>
18. Fatores Determinantes Para Tomada De Decisão Entre Enxerto Gengival Livre E Subepitelial: Revisão Da Literatura	João Gabriel Mendanha Camilo Reis <sup>1</sup> , Orlando Modesto Vinal Neto <sup>1</sup> , Anna Alice Anabuki <sup>2</sup>

## **Editorial**

### A importância da inteligência artificial na produção científica

A inteligência artificial (IA) vem revolucionando diversos setores da sociedade, e na área científica não é diferente. A capacidade dessa tecnologia em processar grandes volumes de dados e identificar padrões complexos tem permitido avanços significativos na pesquisa acadêmica, desde a elaboração de hipóteses até a publicação de resultados. Com a IA, pesquisadores podem otimizar processos, reduzir o tempo gasto em atividades repetitivas e concentrar-se em tarefas de maior relevância intelectual.

Um dos grandes benefícios da IA na produção científica é a sua aplicação no processo de revisão sistemática e na meta-análise, fundamentais para a síntese de conhecimentos já produzidos. Ferramentas baseadas em algoritmos inteligentes conseguem realizar buscas automatizadas em bancos de dados científicos, avaliar rapidamente a relevância e qualidade dos estudos encontrados e facilitar a seleção daqueles mais adequados para inclusão em revisões. Dessa forma, garante-se maior eficiência e qualidade na produção do conhecimento científico, permitindo aos pesquisadores tomarem decisões fundamentadas e embasadas em evidências atualizadas e precisas.

Além disso, a inteligência artificial tem auxiliado significativamente na análise estatística e na interpretação dos resultados de experimentos. Softwares avançados podem identificar correlações que seriam difíceis de serem observadas por métodos convencionais, permitindo conclusões mais robustas e precisas. Essa capacidade analítica aprimorada reduz a margem de erro e eleva o nível das publicações científicas, contribuindo diretamente para o avanço do conhecimento.

Por fim, é importante destacar que a integração da IA na produção científica não substitui o papel crítico dos pesquisadores, mas sim amplia suas capacidades analíticas e criativas. Ao delegar tarefas repetitivas ou altamente técnicas aos algoritmos, os cientistas podem dedicar mais tempo à inovação e ao desenvolvimento de teorias mais elaboradas. Assim, a inteligência artificial se torna uma aliada indispensável para o futuro da ciência, impulsionando descobertas mais rápidas e relevantes que beneficiarão toda a sociedade.

---

## CARACTERIZAÇÃO DO TRAUMA REPETIDO OU MÚLTIPLO EM DENTADURA PERMANENTE DE CRIANÇAS E ADOLESCENTES

### CHARACTERIZATION OF REPEATED OR MULTIPLE TRAUMA IN PERMANENT DENTURES IN CHILDREN AND ADOLESCENTS

Anna Carolina Marques de Lima<sup>1</sup>; Kamilla Ferreira Rodrigues<sup>1</sup>; Arthur Wilson Florencio da Costa<sup>2</sup>

Acadêmico do Curso de ODONTOLOGIA do Centro Universitário Goyazes – UniGoyazes  
Orientador: Prof. Doutor, do Centro Universitário Goyazes – UniGoyazes

---

#### RESUMO

**INTRODUÇÃO:** o trauma dentário é uma emergência odontológica que apresenta uma alta prevalência e constitui um grave problema de saúde pública no mundo, causando um grande impacto na qualidade de vida e nos custos para tratamento de crianças e adolescentes. **OBJETIVOS:** apresentar uma breve revisão da literatura sobre traumas dentários repetidos ou múltiplos. **METODOLOGIA:** trata-se de uma revisão da literatura realizada na base de dados PUBMED compreendendo estudos até novembro de 2024. A literatura cinzenta (OpenGrey) também foi pesquisada. Os dados coletados dos estudos como título, autor, ano de publicação, objetivos, metodologia, resultados e conclusão foram tabulados por duas revisoras e analisados de forma qualitativa para a produção dos resultados deste estudo. **RESULTADOS:** as principais sequelas ocasionadas em casos de episódios de traumatismo dentário repetido ou múltiplos são necrose pulpar, reabsorção inflamatória, reabsorção por substituição e obliteração do câmara e do canal radicular. Em relação a recorrência de trauma nossos resultados mostraram que crianças com histórico inicial de trauma dentário prévio tinham mais chances de sofrer novos episódios de trauma dentário. Além disso, foi encontrado que crianças que tiveram a primeira ocorrência de trauma entre 6 e 10 anos de idade apresentam mais recorrências traumáticas do que aqueles que tiveram o primeiro episódio entre 11 e 18 anos. **CONSIDERAÇÕES FINAIS:** traumas dentários, predominantes no sexo masculino, afetam incisivos e caninos, com risco ampliado por histórico prévio. A prevenção é essencial para evitar novos episódios e complicações.

**PALAVRAS-CHAVE:** Traumatismos Dentários; Dentição Permanente; Criança.

#### ABSTRACT

**INTRODUCTION:** Dental trauma is a dental emergency that has a high prevalence and constitutes a serious public health problem worldwide, causing a major impact on the quality of life and treatment costs for children and adolescents. **OBJECTIVES:** Present a brief review of the literature on repeated or multiple dental trauma. **METHODOLOGY:** This is a literature review carried out in the PUBMED database comprising studies up to November 2024. Gray literature (OpenGrey) was also searched. The data collected from the studies such as title, author, year of publication, objectives, methodology, results and conclusion were tabulated by two reviewers and analyzed qualitatively to produce the results of this study. **RESULTS:** The main sequelae caused in cases of repeated or multiple episodes of dental trauma are pulp necrosis, inflammatory resorption, replacement resorption and obliteration of the chamber and root canal. Regarding trauma recurrence, our results showed that children with an initial history of previous dental trauma were more likely to suffer new episodes of dental trauma. Furthermore, it was found that children who had their first episode of trauma between 6 and 10 years of age have more traumatic recurrences than those who had their first episode between 11 and 18 years of age. **FINAL CONSIDERATIONS:** Dental traumas, more common in males, affect incisors and canines, with increased risk due to prior history. Prevention is essential to avoid new episodes and complications.

**KEYWORDS:** Tooth Injuries; Dentition, Permanent; Child.

---

#### INTRODUÇÃO

O trauma dentário é uma emergência odontológica que apresenta uma alta prevalência em crianças e adolescentes e constitui um grave problema de saúde pública no mundo,

causando um grande impacto na qualidade de vida e nos custos para tratamento (ANDREASEN; ANDREASEN; ANDERSSON, 2018.; ANTUNES *et al.*, 2012.; MAHMOODI *et al.*, 2015.; AZAMI-ADHDASHET *et al.*, 2015).

Acontecem com maior frequência em crianças entre 8 e 15 anos de idade, apesar de um aumento nos casos relatados entre pacientes com mais de 18 anos nas últimas décadas. A incidência dos traumas dentários em meninos é maior em quase todas as idades quando comparado com o sexo feminino (PERHEENTUPAUET *et al.*, 2001; FASCIGLIONEET *et al.*, 2007) representando cerca de 62% dos traumas nas idades entre 2 a 4 anos e de 7 a 12 anos. As meninas apresentaram a maior incidência nas idades de 2 a 12 anos, representando 75% do sexo feminino. (GLENDOR; KOUCHEKI; HALLING, 2000).

Grande parte das lesões dentárias envolvem os dentes anteriores e além dos tecidos dentários duros envolvem também a gengiva, os tecidos periodontais, a polpa dentária e o osso alveolar (GLENDOR; MARCENES; ANDREASEN, 2007).

Os traumas que acometem a dentadura decídua ou permanente podem ser classificados como de tecido dentário, são eles: trinca de esmalte, fratura de esmalte, fratura de esmalte e dentina sem exposição pulpar, fratura de esmalte e dentina com exposição pulpar, fratura coronoradicular sem exposição pulpar, fratura coronoradicular com exposição pulpar, fratura radicular. E quando acometem os tecidos de suporte são eles: concussão, subluxação, luxação lateral, luxação intrusiva, luxação extrusiva e avulsão dentária (IADT, 2020). Os tratamentos dos traumas dependem da intensidade e do tempo decorrido. As sequelas mais comuns são necrose pulpar, reabsorção inflamatória, reabsorção de substituição e obliteração do canal pulpar (PISSIOTIS; VANDERAS; PAPAGIANNOULIS, 2007).

Estudos mostram que algumas crianças e adolescentes são afetados apenas uma vez com episódio de traumatismo dentário, enquanto outros parecem ser propensos a acidentes e acabam sofrendo repetidos ou múltiplos episódios de traumatismo dentário (GLENDOR; KOUCHEKI; HALLING, 2000).

Os fatores associados ao aumento do risco de traumas dentários envolvem aspectos como aumento da protrusão ou overjet da criança e a ausência

de selamento labial, especialmente até 10 anos de idade (JÄRVINEN, 1978.; KANIA *et al.*, 1996.; NGUYENET *et al.*, 1999.; ANDRUP; EKBLUM; MOHLIN, 1998).

Embora o trauma dentário seja um assunto amplamente discutido na literatura científica os episódios de traumas repetidos ou múltiplos ainda é pouco entendido. Isso ocorre porque, na maioria dos casos, os materiais publicados sobre essa prática tendem a se concentrar apenas em traumas primários ou em um tipo particular de trauma.

## **METODOLOGIA**

Trata-se de uma revisão da literatura que utilizou como base de dados principal a biblioteca eletrônica PUBMED e as pesquisadoras realizaram uma busca de estudos até o mês de novembro de 2024. A literatura cinzenta (OpenGrey) também foi consultada nesse estudo. A estratégia de busca utilizou termos e sinônimos MeSH visando não estabelecer nenhum tipo de restrição na busca dos estudos e maximizar a busca por artigos relevantes sobre o tema. A estratégia de busca foi orientada por um revisor com experiência e as buscas não tiveram restrições de idioma ou ano de publicação. A estratégia PICO/PECO foi utilizada apenas com o intuito de direcionar as buscas pelos estudos que incluíram crianças ou adolescentes (P) com exposição a mais de um episódio de trauma dentário (E) em comparação com aqueles com exposição prévia a nenhum ou apenas um trauma dentário isolado (C) para determinar a associação entre traumas repetidos ou múltiplos e os desfechos (O).

Uma busca não padronizada utilizando outras bases de dados como Scielo e Google Acadêmico também foi realizada com o objetivo de obter publicações relevantes e adicionais que poderiam ter sido perdidas durante as buscas no banco de dados oficial deste estudo. As revisoras identificaram primeiramente os estudos elegíveis e só então realizaram a análise independente dos títulos e resumos de todos os estudos. Em seguida foi obtido o texto completo dos estudos que atenderam aos critérios de inclusão.

Os critérios de inclusão foram: artigos que incluíam episódios repetidos de trauma dentário e estudos que abordavam episódios múltiplos de traumatismo dentário em crianças ou adolescentes. Foram excluídos os artigos que compreendiam relatos de caso clínico ou artigos que não apresentam informações referentes a traumas repetidos ou múltiplos na dentadura permanente especificamente de crianças ou adolescentes.

Os artigos na íntegra foram avaliados de forma independente pelas revisoras e as divergências sobre a elegibilidade dos estudos incluídos, em qualquer ponto do processo foram resolvidas por consenso ou por meio de discussão com um terceiro revisor com mais experiência. Os dados coletados dos estudos como título, autor (es), ano de publicação, objetivos, metodologia, resultados e conclusão foram tabulados pelas duas revisoras e analisados de forma qualitativa para a produção dos resultados deste estudo.

## RESULTADOS

Os resultados desta revisão mostraram que as principais sequelas ocasionadas em casos de episódios de traumatismo dentários repetidos ou múltiplos são: necrose pulpar, reabsorção inflamatória, reabsorção por substituição e, obliteração da câmara e do canal radicular (PISSIOTIS *et al.*, 2007). Em relação à recorrência de trauma os resultados mostraram que crianças com histórico inicial de trauma dentário prévio tinham mais chances de sofrer novos episódios de trauma dentário (MAGNO *et al.*, 2019). Além disso, foi encontrado que crianças que tiveram a primeira ocorrência de trauma entre 6 e 10 anos de idade apresentaram mais recorrências traumáticas do que aqueles que tiveram o primeiro episódio entre 11 e 18 anos (Glendor; Koucheiki; Halling, 2000). Os demais resultados dessa revisão podem ser observados na tabela 1.

## REVISÃO DA LITERATURA / DISCUSSÃO

A literatura é escassa em estudos que caracterizem o trauma dentário repetido ou múltiplo em dentes permanentes de crianças ou

adolescentes.

O estudo de Pissiotis e colaboradores (2007) compararam os tipos de lesões, complicações e tratamentos em dentes permanentes traumatizados com traumas únicos e múltiplos em 150 crianças com idade de 6 a 14 anos. Esses autores mostraram que do total de 150 crianças analisadas 101 eram do sexo masculino enquanto apenas 32 eram do sexo feminino, mostrando que os traumas dentários são mais prevalentes no sexo masculino. Além disso, os autores mostraram que cerca de 50 crianças, ou seja, em um terço das crianças houve história de traumas múltiplos. Sendo que dessas 50 crianças em que ocorreram traumas múltiplos o sexo masculino continuou majoritariamente acometido com 32 de casos, comparados com o sexo feminino onde houve apenas 12 casos. Os autores concluíram que o sexo masculino é mais suscetível não apenas ao trauma dentário primário como também é mais comumente afetado em casos de traumas repetidos.

O número de traumas dentários múltiplos variou de dois a seis episódios, com média de 2,28 episódios por criança. Os dentes acometidos eram majoritariamente os incisivos centrais, laterais superiores e inferiores e caninos (Pissiotis; Vanderas; Papagiannoulis, 2007). No estudo de Pissiotis e colaboradores (2007) foi demonstrado que o risco de complicações dentárias associadas a episódios de traumas repetidos é maior. Nesse estudo as principais complicações encontradas foram: necrose pulpar, reabsorção inflamatória, reabsorção por substituição e obliteração do canal pulpar.

Para Glendor e colaboradores (2000) em seu estudo que objetivou avaliar o risco de múltiplos traumas dentários em dentes permanentes de crianças e adolescentes e em que foram avaliadas 83 crianças e adolescentes com história de traumatismos dentários os autores avaliaram cerca de 160 episódios de traumas dos dentes permanentes observando gênero, idade, data do trauma, tipo e número de dentes afetados e tratamento realizado. Os autores verificaram que das 83 crianças e adolescentes com 160 episódios de

trauma, 41 tiveram múltiplos traumas e os pacientes que sofreram o trauma na infância entre 6 – 10 anos apresentaram mais episódios.

Ainda segundo Glendor e colaboradores (2000) a maioria dos dentes afetados foram os incisivos, assim como descrito por Pissiotis e colaboradores (2007), e em cerca de 45% dos casos de trauma múltiplo pelo menos um dente foi afetado repetidamente. Os autores concluíram seu estudo mostrando que os fatores que determinam o traumatismo dentário são fortemente influenciados por questões biológicas, de condutas, ambiente e organização dos serviços de saúde. Assim, a criação de um perfil de risco individual, com informações de especialistas, pacientes, familiares e registros dentários seria útil para planejar estratégias preventivas contra novos traumatismos dentários. Nesse sentido, um banco de dados estruturado ajudaria a entender melhor e prevenir múltiplos episódios de trauma.

Por sua vez, Magno e colaboradores (2019) investigaram as evidências do traumatismo dentário prévio como fator de risco para a ocorrência de novos traumas entre crianças e adolescentes. Segundo a meta-análise realizada por esses autores crianças com histórico de trauma dentário prévio apresentavam maiores chances de sofrer novos episódios de trauma dentário. Os autores avaliaram 397 crianças com traumatismo dentário prévio e verificaram que a incidência de novos episódios variou de 11,9% a 64,6% enquanto em 977 crianças com ausência de histórico prévia de trauma dentário essa incidência variou de 2,7% a 51,2% em um intervalo de tempo de aproximadamente três anos para os dois grupos analisados. Com isso

os autores reforçam a literatura mostrando que crianças com história prévia de trauma são mais suscetíveis a traumas repetidos ou múltiplos.

Nesta revisão fica evidente que a relação entre traumatismo dentário prévio e novos episódios de trauma foi maior em todos os estudos. Os autores mostram que histórico de trauma dentário prévio aumenta o risco de novos episódios de forma significativa. Nesse sentido reforçamos que identificar o trauma no consultório odontológico é fundamental para que se possa adotar medidas preventivas para evitar novos casos e complicações, especialmente em crianças e adolescentes.

### CONSIDERAÇÕES FINAIS

Conclui-se que os traumas prematuros, especialmente os episódios repetidos, apresentam maior prevalência no sexo masculino. As principais complicações associadas a esses traumas incluem necrose pulpar, reabsorção inflamatória, reabsorção por substituição e obliteração do canal pulpar, o que reforça a gravidade do problema. Os dentes mais frequentemente acometidos são os incisivos centrais, laterais (superiores e inferiores) e os caninos, evidenciando a vulnerabilidade dessas estruturas durante os episódios traumáticos. Além disso, o histórico de trauma sofrido é um fator de risco significativo para a ocorrência de novos episódios, ressaltando a importância do diagnóstico precoce e da implementação de medidas preventivas no consultório odontológico. Estratégias de prevenção são essenciais para minimizar novos casos e complicações, garantindo um melhor prognóstico para os pacientes.

### REFERÊNCIAS

ANDREASEN, Jens O.; ANDREASEN, Frances M.; ANDERSSON, Lars (Ed.). **Textbook and color atlas of traumatic injuries to the teeth**. John Wiley & Sons, 2018.

ANDRUP, Lena; EKBLUM, Kerstin; MOHLIN, Bengt. Orthodontics in 12-year-olds. **Evaluation of treatment in the primary and mixed dentition in general dental practice/Orthodontics in**, 1998.

FASCIGLIONE, Daniele et al. Dental injuries in inline skating—level of information and prevention. **Dental Traumatology**, v. 23, n. 3, p. 143-148, 2007.

GLENDOR, Ulf; KOUICHEKI, B.; HALLING, A. Risk evaluation and type of treatment of multiple dental trauma episodes to permanent teeth. **Dental Traumatology**, v. 16, n. 5, p. 205-210, 2000.

GLENDOR, U.; MARCENES, W.; ANDREASEN, J. O. Classification, epidemiology and etiology. **Textbook**



**and color atlas of traumatic injuries to the teeth**, v. 4, p. 217-54, 2007.

JÄRVINEN, Seppo. Incisal overjet and traumatic injuries to upper permanent incisors: A retrospective study. **Acta Odontologica Scandinavica**, v. 36, n. 5-6, p. 359-362, 1978.

KANIA, Michael J. et al. Risk factors associated with incisor injury in elementary school children. **The Angle Orthodontist**, v. 66, n. 6, p. 423-432, 1996.

MAGNO, Marcela B. et al. The relationship of previous dental trauma with new cases of dental trauma. A systematic review and meta-analysis. **Dental Traumatology**, v. 35, n. 1, p. 3-14, 2019.

NGUYEN, Q. V. et al. A systematic review of the relationship between overjet size and traumatic dental injuries. **The European Journal of Orthodontics**, v. 21, n. 5, p. 503-515, 1999.

PERHEENTUPA, Ulla et al. Increased lifetime prevalence of dental trauma is associated with previous non-dental injuries, mental distress and high alcohol consumption. **Dental traumatology**, v. 17, n. 1, p. 10-16, 2001.

PISSIOTIS, Aristides; VANDERAS, Apostole P.; PAPAGIANNIOLIS, Liza. Longitudinal study on types of injury, complications and treatment in permanent traumatized teeth with single and multiple dental trauma episodes. **Dental traumatology**, v. 23, n. 4, p. 222-225, 2007.

SOARES, Adriana J. et al. Frequency of root resorption following trauma to permanent teeth. **Journal of Oral Science**, v. 57, n. 2, p. 73-78, 2015.

**Tabela 1** – Análise de estudos sobre traumatismos dentários: Título, autores, resultados e conclusões.

Título	Autor	Resultados	Conclusão
Estudo longitudinal sobre tipos de lesões, Complicações e Tratamento em dentes permanentes Traumatizados com Traumatismo dentário único e múltiplo.	Pissiotis; Vanderas; Papagiannoulis, 2007	Os resultados do estudo mostram que a amostra é constituída de 158 pacientes, 101 meninos e 57 meninas, com trauma dentário. Os autores encontraram desses, 32 meninos e 18 meninas, ocorreram episódios múltiplos de traumatismo dentário (MDTE). As quantidades de episódios múltiplos traumáticos variaram de 2 a 6 com média de 2,28 episódios por paciente, não houve diferenças significantes de gênero no número de acontecimentos. A idade intermediária do primeiro episódio de traumatismo para pacientes com episódios únicos foi de 9,38 anos, quando para aqueles com múltiplos traumas dentários o valor correspondente foi de 5,82 anos. Os elementos dentários traumatizados eram todos incisivos centrais, laterais (superiores e inferiores) e caninos. Diferenças significativas na quantidade média de dentes com diferentes tipos de traumatismo dentário entre pacientes com dentes traumatizados repetidamente com 1 e 2 episódios traumáticos não foi encontrado. Contudo, o teste mostrou diferenças significantes no número médio de elementos dentários com restauração fraturada, fratura de raiz e concussão, entre pacientes com único e dentes traumatizados repetidamente. As principais complicações encontradas foram necrose pulpar, reabsorção inflamatória, reabsorção por substituição e obliteração do canal pulpar.	Os autores concluíram que episódios múltiplos de trauma dentário torna maior o risco de ter certos tipos de lesões, complicações e tratamento, como necrose pulpar, reabsorção inflamatória, reabsorção por substituição e obliteração do canal pulpar.

<p>Episódios múltiplos de traumatismo dentário para avaliação de risco e tipo de tratamento de dentes permanentes.</p>	<p>Glendor; Koucheki; Halling, 2000.</p>	<p>Os resultados do estudo mostram que dos 83 pacientes com um total de 160 episódios de trauma dentário, 41 apresentaram episódios múltiplos de traumatismo dentário (MDTE). Não foram encontradas diferenças significativas entre os gêneros ou entre os traumas complicados e não complicados. Pacientes que tiveram o primeiro episódio de trauma entre 6 - 10 anos de idade apresentaram mais episódios de trauma do que aqueles que tiveram o primeiro episódio entre 11 - 18 anos de idade. A maioria dos dentes afetados foram incisivos centrais e laterais e, em média 4,4% destes dentes traumatizados sofreram episódios múltiplos de traumatismo dentário (MDTE), enquanto 1,6% tiveram apenas um único trauma. Em 45% dos casos de episódios múltiplos de traumatismo dentário (MDTE), pelo menos um dente foi afetado por trauma repetido.</p>	<p>Os autores concluíram que, o traumatismo dentário tem causas complexas e sugerem a criação de um perfil de risco individual, baseado em informações de especialistas, pacientes e registros dentários, para ajudar na prevenção de novos episódios. Um banco de dados com esses perfis contribuiria para um melhor entendimento sobre os traumas e possíveis prevenções do trauma.</p>
<p>A relação de traumatismo dentário prévio com novos casos de traumatismo dentário. A revisão sistemática e meta-análise.</p>	<p>Magno, <i>et al.</i>, 2019</p>	<p>Os resultados do estudo mostram que, as crianças com histórico de trauma dentário (TD) tem mais chances de sofrer novos episódios de traumas dentários (TD). O estudo revelou que entre 397 crianças com traumas dentários (TD) anteriores, a incidência de ocorrência de novos episódios variou de 11,9% a 64,6%, enquanto em 977 crianças sem histórico de trauma dentário (TD), a incidência variou de 2,7% a 51,2%. O período de acompanhamento foi de 1 a 3 anos. A associação entre traumas dentários anteriores e novos episódios de traumas foi estatisticamente significativa em todos os estudos.</p>	<p>Os autores concluíram que uma história de aumento do trauma dentário (TD) refere-se ao risco de novos episódios de trauma dentário. Quando o trauma é identificado no consultório odontológico, é essencial adotar medidas preventivas para evitar a ocorrência de novos casos, prevenindo complicações adicionais, especialmente em crianças e adolescentes.</p>

---

# PERSPECTIVAS ATUAIS DA HIPOMINERALIZAÇÃO MOLAR-INCISIVO E EXPERIÊNCIA DE CÁRIE DENTÁRIA EM CRIANÇAS: REVISÃO DA LITERATURA

## CURRENT PERSPECTIVES OF MOLAR-INCISIVE HYPOMINERALIZATION AND DENTAL CARIES EXPERIENCE IN CHILDREN: LITERATURE REVIEW

Allana Clauss Queiroz da Silva

Cristiane Muniz Aragão Lopes

Anna Alice Anabuki

<sup>1</sup> Acadêmica do Curso de Odontologia do Centro Universitário Goyazes.

<sup>1</sup> Orientadora: Docente do curso de Odontologia do Centro Universitário Goyazes

---

### RESUMO

**INTRODUÇÃO:** Hipomineralização molar-incisivo (HMI) é um defeito no desenvolvimento do esmalte dentário que afeta um ou mais primeiros molares permanentes, que pode estar associado aos incisivos permanentes e apresentar uma relação com a rápida progressão da lesão de cárie dentária. **OBJETIVOS:** Investigar, com base em uma revisão da literatura científica, as perspectivas atuais do HMI e a experiência de cárie dentária em crianças. **METODOLOGIA:** Realizou-se uma busca nas principais bases de dados eletrônicas de saúde (PubMed, Scielo e Lilacs) sobre as perspectivas atuais do HMI e a experiência de cárie dentária em crianças nos últimos cinco anos (2016-2021). **RESULTADOS:** Inicialmente, 31 artigos foram identificados, sendo que após a seleção dos estudos de acordo com os critérios de elegibilidade, onze artigos foram selecionados para leitura completa. Por sua vez, sete artigos foram incluídos na revisão da literatura e os seus dados foram extraídos. Em todos os estudos, observou-se que as crianças diagnosticadas com hipomineralização molar-incisivo (HMI) apresentam um fator de risco para o desenvolvimento de lesões cáries. **CONSIDERAÇÕES FINAIS:** O conhecimento científico sobre as perspectivas atuais do HMI e a experiência de cárie dentária em crianças é de suma importância para a prática odontopediátrica, principalmente quando se considera a importância do diagnóstico e tratamento adequado de HMI de acordo com a condição clínica.

**PALAVRAS-CHAVE:** Hipoplasia do esmalte dentário. Cárie dentária. Odontopediatria.

### ABSTRACT

**INTRODUCTION:** Molar-incisor hypomineralization (HMI) is a defect in the development of tooth enamel that affects one or more first permanent molars, which can be associated with permanent incisors and present a relationship with the rapid progression of dental caries injury. **OBJECTIVES:** To investigate, based on a review of the scientific literature, the current perspectives of HMI and the experience of dental caries in children. **METHODOLOGY:** A search was conducted in the main electronic health databases (PubMed, Scielo and Lilacs) about the current perspectives of HMI and the experience of dental caries in children in the last five years (2016-2021). **RESULTS:** Initially, 31 articles were identified, and after selecting the studies according to the eligibility criteria, eleven articles were selected for complete reading. In turn, seven articles were included in the literature review and their data were extracted. In all studies, it was observed that children diagnosed with molar-incisor hypomineralization (HMI) present a risk factor for the development of carious lesions. **FINAL CONSIDERATIONS:** Scientific knowledge about the current perspectives of HMI and the experience of dental caries in children is of paramount importance for pediatric practice, especially when considering the importance of the diagnosis and appropriate treatment of HMI according to the clinical condition.

**KEYWORDS:** Dental enamel hypoplasia. Dental caries. Pediatric Dentistry.

---

### INTRODUÇÃO

Atualmente, na Odontologia, a cárie dentária e os defeitos de desenvolvimento do esmalte (DDEs) são as condições clínicas de saúde mais comuns observadas na dentição decídua e na dentição permanente jovem. Os DDEs ocorrem devido à formação defeituosa do esmalte, o que torna o esmalte dentário mais suscetível ao ataque de ácidos e, portanto, à cárie dentária (CÔRREA-FARIA *et al.*, 2015; VARGAS-FERREIRA *et al.*, 2014).

Nesse contexto, dentre as DDEs, inclui-se a Hipomineralização Molar-Incisivo (HMI) (WEERHEIJM *et al.*, 2003), que é um distúrbio de mineralização que afeta os primeiros molares permanentes e, ocasionalmente, os incisivos permanentes. A taxa de prevalência da HMI é relativamente alta e varia entre 2,9% e 44% em diferentes países (ELFRINK *et al.*, 2015). Por sua vez, as características clínicas do HMI são distintas entre os pacientes, podendo apresentar-se de forma leve, consistindo de opacidades com tom branco / amarelo / marrom, ou de forma grave com quebra pós-

eruptiva do esmalte, cárie, restaurações atípicas e extrações (WEERHEIJM *et al.*, 2003).

Adicionalmente, várias hipóteses etiológicas para HMI foram postuladas, tais como exposições pré-natais (como tabagismo materno ou doença durante a gravidez), exposições perinatais (como parto prematuro ou prolongado, baixo peso ao nascer, parto cesáreo e complicações no parto) e exposições pós-natal (como doença na primeira infância ou medicamentos ou amamentação) (ALALUUSUA, 2010; FAGRELL *et al.*, 2011; SILVA *et al.*, 2016).

Vale ressaltar que independentemente da etiologia da HMI, devido a sua maior porosidade do esmalte e sua menor resistência mecânica (MAHONEY *et al.*, 2004), a HMI é considerado um fator de risco para cárie dentária em populações com baixos níveis de cárie (GARCIA-MARGARIT *et al.*, 2014; ELFRINK *et al.*, 2010), sendo que em regiões com alta prevalência de cárie, a HMI pode permanecer não detectada devido ao rápido avanço da cárie eliminar qualquer vestígio da hipomineralização (DA COSTA SILVA *et al.*, 2010).

Nesse contexto, o objetivo deste trabalho foi investigar e avaliar, a partir de uma revisão da literatura científica, as perspectivas atuais da HMI e a experiência da cárie dentária em crianças com enfoque na prevalência e diagnóstico da HMI. A investigação atualizada na literatura científica sobre as perspectivas atuais do HMI e a experiência da cárie dentária em crianças são úteis para promover um atendimento odontológico humanizado, seguro e embasado cientificamente.

## METODOLOGIA

O presente trabalho trata-se de um estudo de revisão da literatura, para verificar as evidências disponíveis dos últimos cinco anos (2016 a 2021), sobre as perspectivas atuais da hipomineralização molar-incisivo (HMI) e a experiência da cárie dentária em crianças. Por sua vez, foram realizadas buscas nas bases de dados eletrônicas da área da saúde, como MEDLINE por meio do PubMed (<https://pubmed.ncbi.nlm.nih.gov/>), Scientific Electronic Library Online (SciELO)

(<https://scielo.org/>) e Literatura Latino-Americana e do Caribe em Ciências da Saúde (LILACS) (<https://lilacs.bvsalud.org/>). As buscas foram realizadas usando-se a seguinte estratégia de pesquisa: *Molar incisor hypomineralization AND caries experience AND pediatric dentistry*, sendo que a estratégia de busca foi modificada de acordo com as regras de sintaxe de cada banco de dados.

Dentre os critérios de inclusão dos estudos foram: - Estudos epidemiológicos (estudos transversais, caso-controle, coorte, ensaios clínicos) ou qualitativos que avaliaram crianças com HMI e experiência de cárie dentária; - Artigos publicados em inglês, português ou espanhol; - Tempo de publicação dos estudos – limitado aos últimos cinco anos (2016 a 2021). Por sua vez, dentre os critérios de exclusão foram: - Estudos como: relatos de caso, séries de casos, revisões narrativas, editoriais e protocolos; - Estudos que não relataram a condição clínica de crianças com HMI e experiência de cárie dentária.

Na fase de seleção do estudo, o título e o resumo das referências identificadas na pesquisa de bases de dados foram lidos e submetidos aos critérios de elegibilidade por duas pesquisadoras independentes. As referências consideradas relevantes e aquelas que atenderam aos critérios de inclusão foram submetidas à análise de texto completo. Nos casos em que o texto completo não foi encontrado e quando informações adicionais forem necessárias, os autores foram contatados. Durante a análise de título, resumo ou texto completo, os desacordos foram resolvidos pelo terceiro pesquisador.

## RESULTADOS

### *Seleção dos estudos*

Um total de 30 referências foi encontrado. Não houve estudos duplicados. No processo de seleção dos estudos de acordo com os critérios de elegibilidade, excluiu-se 19 artigos, sendo que, os principais motivos de exclusão foram artigos que abordavam questões não relacionadas ao objetivo desta revisão da literatura (n=19). Entre os 11 estudos potencialmente elegíveis para leitura completa, 04 estudos foram

excluídos após a análise do texto completo. Assim, sete estudos foram incluídos nesta revisão da literatura. Dentre os sete estudos incluídos, seis foram estudos transversais e um estudo caso-controle.

Os dados relevantes dos estudos selecionados foram coletados por meio de um quadro elaborado especificamente para esse fim. Foram coletadas as seguintes informações: autores, ano de publicação, tipo de estudo, tamanho da amostra e principais resultados dos estudos. *Síntese dos estudos*

Os estudos incluídos foram publicados em Inglês entre 2016 e 2021. Dentre os seis estudos transversais (FARIAS et al., 2021; MENONCIN et al., 2019; GAMBETA-TESSINI et al., 2018; WUOLLET et al., 2018; KUHNISCH et al., 2017; TOURINHO et al., 2016), observou-se que, ao investigar o defeito de desenvolvimento de esmalte, conhecido como Hipomineralização Molar-Incisivo (HMI), observou-se uma variação de 1,72% (KUHNISCH et al., 2017) a 20.4% (TOURINO et al., 2016) da prevalência encontrada de HMI na população investigada.

Adicionalmente, nesses estudos, observou-se a associação de hipomineralização molar-incisivo (HMI) com a experiência de cárie dentária. A prevalência da cárie dentária nos indivíduos investigados conforme os índices utilizados, seguindo todos as metodologias propostas nos estudos, variou de 0,83% (MENONCIN et al., 2019) a 50% (GAMBETA-TESSINI et al., 2018).

Por sua vez, dos estudos incluídos, apenas um realizou estudo de caso-controle com o objetivo de investigar a HMI dos alunos matriculados no sistema público, na faixa etária de 07 anos a 13 anos de idade (GROSSI et al., 2107). Nesse estudo, observou-se uma incidência de dentes afetados por HMI com uma média de 18,21 (Desvio padrão  $\pm$  9,44). Em relação à experiência de cárie dentária, observou-se uma prevalência de 47,6% para dentes decíduos e 31,5% para dentes permanentes (GROSSI et al., 2107).

Os resultados principais dos estudos incluídos nesta revisão da literatura estão descritos no Quadro 1.

**Quadro 1** – Descrição dos estudos.

<b>Autor (Ano)</b>	<b>Tipo de estudo</b>	<b>Número amostral</b>	<b>Desfechos principais</b>
FARIAS et al., 2021	Transversal	471 alunos de 8 a 10 anos	<ul style="list-style-type: none"> <li>- A prevalência de hipomineralização molar-incisivo (HMI) foi de 9,8%.</li> <li>- Destes, 65,2% das lesões observadas foram consideradas leves, enquanto 34,8% foram classificadas como lesões graves;</li> <li>- Em tudo, 121 dentes afetados foram identificados, dos quais 82 eram primeiros molares permanentes (67,8%) e 39 eram permanentes incisivos (32,2%);</li> <li>- Crianças com HMI tiveram maior número médio de cárie dentária nos primeiros molares permanentes, bem como maiores superfícies afetadas no mesmo grupo de dentes;</li> <li>- A prevalência de cárie dentária na amostra foi positivamente associado à presença de HMI.</li> <li>- Um total de 80% dos alunos com diagnóstico de HMI tinham cárie dentária moderada/grave, incluindo lesões cavitadas ou lesões com dentina;</li> <li>- A prevalência de HMI encontrada foi moderada, com base em estudos anteriores, e a presença de defeito de esmalte foi associada à cárie dentária.</li> <li>- Os dentes mais afetados pelas lesões HMI foram os primeiros molares permanentes.</li> </ul>
MENONCIN et al., 2019	Transversal	731 escolares de 8 anos de idade	<ul style="list-style-type: none"> <li>- Das 643 crianças estudadas, 88 foram diagnosticadas como Hipomineralização Molar Incisivo (HMI), sendo o percentual de 13,7%.</li> <li>- Foi encontrada associação significativa entre ansiedade dentária (DA) e hipomineralização molar-incisivo (HMI);</li> <li>- A experiência de cárie em dentes decíduos foi associada a níveis mais baixos de ansiedade de cárie DA;</li> </ul>

			<p>-Não foi possível realizar acompanhamento para determinar se hipomineralização molar- incisivo (HMI) tem uma relação causal com ansiedade dentária (DA). Portanto, estudos de coorte prospectivos são necessários para resolver este problema.</p> <p>- O trabalho não relacionou dados de experiência de cáries com o Hipomineralização Molar Incisivo (HMI).</p>
GAMBETA et al., 2018	Transversal	327 crianças de 6 a 12 anos	<p>- A porcentagem aproximada de crianças com hipomineralização molar-incisivo (HMI) de crianças na Austrália é de 22%;</p> <p>- Do total, 48 crianças (14,7%) apresentavam hipomineralização molar-incisivo (HMI), semelhante à média mundial estimada de 16%;</p> <p>- Lesões hipomineralizadas demarcadas em esmalte afetaram aproximadamente uma em cada cinco crianças;</p> <p>-Quase 50% (N = 158) das crianças tiveram lesões de cárie.</p>
WUOLLET et al., 2018	Transversal	636 crianças de 8 a 13 anos	<p>- Do total, 115 crianças (18,1%) apresentaram hipomineralização molar-incisivo;</p> <p>- De acordo com os resultados do estudo, crianças com hipomineralização molar-incisivo (HMI) têm um risco maior de cárie dentária do que crianças sem hipomineralização molar-incisivo (HMI).</p>
GROSSI et al., 2017	Estudo de Caso-Controle	260 crianças (130 crianças com HMI - Hipomineralização Molar Incisivo – comparadas com 130 crianças sem a condição - todas com idade entre 7 a 13 anos).	<p>-A distribuição dos defeitos nos dentes afetados por hipomineralização molar-Incisivo (HMI) foi da seguinte forma: 52,2% tinham opacidades demarcadas com superfície intacta, 14,3% tinham perda superficial de esmalte após erupção, restrito ao esmalte, 24,5% tinham perda superficial de esmalte após erupção, com exposição de dentina e 8,8% com restauração atípica. Extração por hipomineralização molar-incisivo (HMI) não foi observada. A prevalência de dentes afetados por hipomineralização molar-incisivo (HMI) nos casos foi de 18,21 (+/- 9,44%), e o número médio de dentes afetados por criança foi 1,13%;</p> <p>-Considerando lesões de cárie dentinária, foi apresentada prevalência de 47,6% dos casos para os decíduos e 31,5% para a dentição permanente, enquanto os valores para os casos controles foram de 53,8% e 4,6% para a dentição primária e permanente, respectivamente;</p> <p>-No que diz respeito à associação entre hipomineralização molar-incisivo (HMI) e cárie dentária, a prevalência de lesões de cárie dentinária foi significativamente maior em crianças com hipomineralização molar-incisivo (HMI) (23,08%) do que naqueles sem a doença (5,74%);</p> <p>-Consequentemente, a presença de hipomineralização molar-incisivo (HMI) aumentou o risco de desenvolver lesões de cárie dentinárias;</p> <p>-Em relação à gravidade hipomineralização molar-incisivo (HMI), a maioria das crianças foram classificadas como casos leves (70,76%).</p>
KUHNISCH et al., 2017	Estudo Transversal	1.302 adolescentes de 15 anos de idade.	<p>-Um total de 63,7% de todos os adolescentes não teve perda de dentes permanentes. Foram encontradas lesões de cárie não cavitárias em 26% dos adolescentes estudados;</p> <p>- A existência de Lesão de hipomineralização demarcada foi detectada em 40,2% dos casos, hipomineralização molar-incisivo (HMI) foi detectada em 17,2% dos casos e hipomineralização molar-incisivo (HMI) severa foi detectado em 9,8% de todos os adolescentes estudados;</p> <p>- A principal descoberta do estudo epidemiológico foi que adolescentes com hipomineralização molar-incisivo (HMI) tiveram uma carga de cárie significativamente maior do que os adolescentes que não foram diagnosticados com hipomineralização molar-incisivo).</p>

TOURINHO et al., 2016	Estudo Transversal	1.181 Estudantes	<p>-Um total de 1181 crianças participaram do estudo. A taxa de resposta foi de 85%. duzentos e quarenta e uma crianças (20,4%) foram afetados com hipomineralização molar-incisivo (HMI);</p> <p>-A hipomineralização molar-incisivo (HMI) foi significativamente associada com oxigenação sem intubação ao nascimento, bem como a ocorrência de doenças, pneumonia, asma e/ou bronquite, hospitalização e o uso de antibióticos nos primeiros quatro anos de vida;</p> <p>-Experiência de cárie na dentição permanente e Defeito de Desenvolvimento do Esmalte (DDE) nos segundos molares decíduos foram associados com hipomineralização molar-incisivo (HMI);</p> <p>-Nenhuma associação significativa foi encontrada entre com hipomineralização molar-incisivo (HMI) e domicílio renda ou escolaridade da mãe;</p> <p>-Depois de ajustar o modelo para sexo da criança, renda familiar, escolaridade da mãe e oxigenação sem intubação, as seguintes variáveis permaneceram associadas ao com hipomineralização molar-incisivo (HMI): cárie em dentição permanente, defeito de desenvolvimento do Esmalte (DDE) no segundo molar decíduo e a experiência de asma e/ou bronquite nos quatro primeiros anos de idade;</p> <p>-A ocorrência de hipomineralização molar-incisivo (HMI) foi mais frequente em crianças com experiência de cárie na dentição permanente, com defeitos em esmalte em segundos molares decíduos, e aqueles que tiveram experiência de asma nos primeiros quatro anos de vida;</p> <p>-Intervalos menores de retorno devem ser estabelecidos para crianças com defeitos de esmalte em segundos molares decíduos e experiência de asma nos primeiros quatro anos de vida para prevenir as consequências do HMI, como a quebra do esmalte e cáries dentárias.</p>
-----------------------	--------------------	------------------	--

## DISCUSSÃO

Este estudo de revisão da literatura investigou as perspectivas atuais da prevalência da HMI e a experiência da cárie dentária em crianças e adolescentes. Observou-se, nos setes estudos incluídos (FARIAS et al., 2021, MENONCIN et al., 2019, GAMBETA-TESSINI et al., 2018, WUOLLET et al., 2018, KUHNISCH et al., 2017, GROSSI et al., 2017, TOURINHO et al., 2016) que há uma relação entre a HMI e a ocorrência da cárie dentária nos indivíduos investigados.

A grande maioria dos estudos era transversal e apenas um estudo de caso-controle, sendo que todos foram realizados em crianças em idade escolar e com uma variação ampla na média da prevalência (9% a 20,9%) da ocorrência da HMI nos indivíduos estudados (FARIAS et al., 2021, MENONCIN et al., 2019, GAMBETA-TESSINI et al., 2018, WUOLLET et al., 2018, KUHNISCH et al., 2017, GROSSI et al., 2017, TOURINHO et al., 2016).

Além disso, observou-se, nesta

revisão da literatura, uma escassez de trabalhos relacionados especificamente à prevalência da HMI e a experiência de cáries em crianças, o que dificultou uma comparação e análise pormenorizada das questões, como diagnóstico e tratamento dos indivíduos acometidos pela HMI.

Em relação à experiência de cárie em indivíduos acometidos por HMI, observou-se em um estudo que em 80% dos casos de pacientes com diagnóstico de HMI foram detectados lesões de cárie moderada a grave, inclusive com lesões cavitadas em esmalte e dentina (FARIAS et al., 2021).

Adicionalmente, achados relevantes nos estudos incluídos sugerem que existe maior incidência de cárie dentária e consequente deterioração nos primeiros molares permanentes em pacientes com diagnóstico de HMI, uma vez que, esse defeito de esmalte favorece uma maior ocorrência de depósito de biofilme em detrimento às áreas que não há opacidades demarcadas (FARIAS et al., 2021, MENONCIN et al., 2019, GAMBETA-TESSINI et al., 2018, WUOLLET et al., 2018,



KUHNISCH et al., 2017, GROSSI et al., 2017, TOURINHO et al., 2016).

Nesse contexto, observou-se que a relação de experiência de cárie em crianças afetadas pela HMI foi de 23% enquanto que, nos casos de crianças não afetadas pela HMI, foi de 5,74% (GROSSI et al., 2017); demonstrando assim, o maior e evidente risco de desenvolvimento de cárie em indivíduos com afetados pela HMI.

Outro achado relevante está relacionado à associação de maior prevalência de HMI em indivíduos com renda familiar baixa (FARIAS et al., 2021). Por outro lado, esse achado se contrapõe a outro estudo que afirma não ter associação significativa entre a ocorrência de HMI e fatores sociodemográficos, como renda familiar e escolaridade materna (TOURINHO et al., 2016).

Nesta revisão da literatura, não investigou a relação da HMI e ansiedade odontológica, o que pode ser uma limitação do estudo, uma vez que sabe-se que o acometimento de HMI pode ocasionar hipersensibilidade dentinária e desconforto odontológico na criança, devido a pouca porosidade no esmalte em decorrência da diminuição de cálcio e fósforo, o que reduz a

sua resistência. Em um estudo abordou-se a relação da ansiedade odontológica em indivíduos diagnosticados pela HMI, o que observou-se uma correlação significativa entre a ocorrência de HMI com a existência de ansiedade odontológico em crianças na faixa etária de oitos anos de idade (MENONCIN et al., 2019).

## CONCLUSÕES

Conclui-se que, neste estudo de revisão da literatura, que as crianças diagnosticadas com hipomineralização molar-incisivo (HMI) apresentam um fator de risco para o desenvolvimento de lesões cáries, o que demonstra a importância para prática clínica do diagnóstico correto e acompanhamento humanizado nessa população acometida pelo defeito de desenvolvimento de esmalte. Além disso, observa-se a relevância deste estudo no conhecimento e na compreensão sobre a etiologia multifatorial da HMI, o diagnóstico criterioso e conduta terapêutica distinta de acordo com a condição clínica frente à criança afetada pela HMI e com experiência de cárie.

## REFERÊNCIAS

- ALALUUSUA, S. Aetiology of molar-incisor hypomineralisation: a systematic review. **Eur. Arch Paediatr. Dent.**, v. 11, p. 53–58, 2010.
- CORREA-FARIA, P. *et al.* Association between developmental defects of enamel and early childhood caries: a cross-sectional study. **Int J Paediatr Dent.**, v. 25, p. 103–109, 2015.
- DA COSTA-SILVA, CM *et al.* Molar incisor hypomineralization: prevalence, severity and clinical consequences in Brazilian children. **Int J Paediatr Dent.**, v. 20, p. 426–434, 2010.
- ELFRINK, ME *et al.* Standardised studies on Molar Incisor Hypomineralisation (MIH) and Hypomineralised Second Primary Molars (HSPM): a need. **Eur Arch Paediatr Dent.**, v. 16, p. 247–255, 2015.
- FAGRELL, TG *et al.* Aetiology of severedemarcated enamel opacities—an evaluation based on prospective medical and social data from 17,000 children. **Swed. Dent. J.**, v. 35, p. 57–67, 2011.
- FARIAS, L *et al.* Presence of molar-incisor hypomineralization is associated with dental caries in Brazilian schoolchildren. **Braz Oral Res.**, v. 35, 2021.
- GAMBETTA-TESSINE, K *et al.* Carious lesion severity and demarcated hypomineralized lesions of tooth enamel in schoolchildren from Melbourne, Australia. **Aust Dent J.** 2018.
- GARCIA-MARGARIT, M. *et al.* Epidemiologic study of molar-incisor hypomineralization in 8-year-old Spanish children. **Int J Paediatr Dent.**, v. 24, p. 14–22, 2014.
- GROSSI, JA *et al.* Caries Experience in Children with and without Molar-Incisor Hypomineralisation: A Case-Control Study. **Caries Res.** v. 51, n. 4, p. 419-424, 2015.

KUHNISCH, J. et al. Relationship between caries experience and demarcated hypomineralised lesions (including MIH) in the permanent dentition of 15-year-olds. **Clin Oral Investig.** v. 22, n. 5, p. 2013-2019, 2018.

MAHONEY, E. et al. Mechanical properties across hypomineralized/hypoplastic enamel of first permanent molar teeth. **Eur J Oral Sci.**, v.112, p. 497–502, 2004.

MENONCIN, BLV et al. Dental anxiety in schoolchildren with molar incisor hypomineralization-A population-based cross-sectional study. **Int J Paediatr Dent.** v. 29,n. 5, p. 615-623, 2019.

SILVA, MJ. et al. Etiology of molar incisor hypomineralization—a systematic review. **Commun. Dent. Oral Epidemiol.**, v. 44, p. 342–353. 2016.

TOURINO, LFPG et al. Association between Molar Incisor Hypomineralization in Schoolchildren and Both Prenatal and Postnatal Factors: A Population-Based Study. **PLoS One.** v. 11, n. 6, 2016.

VARGAS-FERREIRA, F et al.. Association between developmental defects of enamel and dental caries in schoolchildren. **J Dent.**, v. 42, p. 540–546, 2014.

WEERHEIJM, KL. et al. Judgement criteria for molar incisor hypomineralisation (MIH) in epidemiologic studies: a summary of the European meeting on MIH held in Athens. **Eur J Paediatr Dent.**, v. 4, p. 110–113, 2003.

WUOLLET, E et al. The Association between Molar-Incisor Hypomineralization and Dental Caries with Socioeconomic Status as an Explanatory Variable in a Group of Finnish Children. **Int J Environ Res Public Health.** v. 15, n. 7, p. 1324, 2018.

---

## DURAÇÃO DO ALEITAMENTO MATERNO E CÁRIE NA PRIMEIRA INFÂNCIA – UMA REVISÃO DA LITERATURA

### DURATION OF BREASTFEEDING AND CARIES IN EARLY CHILDHOOD - A LITERATURE REVIEW

Luana de Sousa Luna Naves  
Márcia Vieira da Silva  
Anna Alice Anabuki

Acadêmico do Curso de ODONTOLOGIA do Centro Universitário Goyazes – UniGoyazes  
Orientador: Prof. Doutor, do Centro Universitário Goyazes – UniGoyazes.

---

#### RESUMO

**INTRODUÇÃO:** Na Odontopediatria, a cárie dentária é a doença crônica mais comum durante a infância e apresenta um impacto negativo na saúde bucal e geral futura do indivíduo. A amamentação por mais de 12, 18 ou 24 meses de idade pode elevar o risco à doença cárie. **OBJETIVOS:** investigar e avaliar, a partir de uma revisão da literatura científica, a relação entre a duração do aleitamento materno e o risco aumentado da criança à cárie na primeira infância. **METODOLOGIA:** estudo de revisão da literatura, realizada em artigos publicados nos últimos cinco anos (2018 a 2022). As pesquisas foram realizadas no MEDLINE por meio do PubMed. **RESULTADOS:** Os principais resultados encontrados foram que a amamentação prolongada acima de 24 meses de idade, alimentação noturna, ou seja, crianças que mamam na mamadeira, e também tomam bebidas açucaradas na mamadeira, açúcares nos alimentos complementares, não escovam os dentes de maneira adequada, não visitar o dentista desencadeiam a cárie dentária. **CONSIDERAÇÕES FINAIS:** A alta prevalência de CPI é generalizada em todo o mundo, e a educação em saúde bucal desempenha um papel vital na prevenção da CPI. Fornecer acesso à água fluoretada e educar os cuidadores são abordagens justificadas para a prevenção da CPI. Limitar açúcares em mamadeiras e alimentos complementares, higiene bucal, acompanhamento por um dentista, deve fazer parte dessa educação.

**PALAVRAS-CHAVE:** Odontopediatria. Amamentação. Cárie. Infância.

#### ABSTRACT

**INTRODUCTION:** In Pediatric Dentistry, dental caries is the most common chronic disease during childhood and has a negative impact on the individual's future oral and general health. Breastfeeding for more than 12, 18 or 24 months of age may increase the risk of caries. **OBJECTIVES:** to investigate and evaluate, based on a review of the scientific literature, the relationship between the duration of breastfeeding and a child's increased risk of caries in early childhood. **METHODOLOGY:** literature review study, carried out on articles published in the last five years (2018 to 2022). The searches were performed in MEDLINE through PubMed. **RESULTS:** The main results found were that prolonged breastfeeding above 24 months of age, night feeding, that is, children who suckle from the bottle, and also drink sugary drinks from the bottle, sugars in complementary foods, do not brush their teeth properly, not visiting the dentist trigger tooth decay. **FINAL CONSIDERATIONS:** The high prevalence of IPC is widespread throughout the world, and oral health education plays a vital role in preventing IPC. Providing access to fluoridated water and educating caregivers are justified approaches to preventing CPI. Limiting sugars in baby bottles and complementary foods, oral hygiene, monitoring by a dentist, should be part of this education.

**KEY-WORDS:** Pediatric dentistry. Breast-feeding. Caries. Childhood.

---

#### INTRODUÇÃO

Na Odontopediatria, a cárie dentária é a doença crônica mais comum durante a infância e apresenta um impacto negativo na saúde bucal e geral futura do indivíduo (KASSEBAUM et al., 2015; GBD, 2017). Nesse contexto, a necessidade de atendimento odontológico ao longo da vida pode levar a altos custos sociais, o que

especialmente, pode afetar crianças de famílias com baixa posição socioeconômica, uma vez que a maioria é acometida por problemas de saúde bucal, incluindo a cárie dentária. Dessa forma, é importante identificar e compreender os fatores de risco para a doença cárie, de modo a reduzir as desigualdades em saúde bucal no futuro (CUI et al., 2017).

Por sua vez, o papel dos carboidratos da dieta alimentar na etiologia da doença

cárie é bem conhecido, porém a influência da alimentação infantil e suas práticas sobre a cárie na primeira infância são ainda desafiadoras na área da saúde. A Organização Mundial de Saúde (2002) recomenda o aleitamento materno (exclusivo) sob livre demanda dentro de uma hora após o nascimento até os seis meses de idade, além da continuação parcial da amamentação por até dois anos de idade do bebê. No entanto, no ano de 2016 foi publicada um estudo no periódico Lancet descrevendo os efeitos do aleitamento materno ao longo da vida da criança e mostrou que a cárie dentária foi o único resultado negativo de saúde relacionado à amamentação prolongada (VICTORA et al., 2016). Adicionalmente, duas outras revisões sistemáticas observaram que o aleitamento materno prolongado aumenta o risco de cárie na primeira infância (THAM et al., 2015; CUI et al., 2017).

A cárie na primeira infância é uma doença dinâmica, multifatorial, determinada pelo consumo de açúcar e mediada por biofilme que resulta no desequilíbrio entre os processos de desmineralização e remineralização das estruturas duras dos dentes, sendo que clinicamente é definida pela presença de uma ou mais superfícies cariadas (cavitada ou não cavitada), perdidas ou restauradas (devido à cárie) em qualquer dente decíduo de uma criança com menos de seis anos de idade (PITTS et al., 2019). Dessa forma, a presença do aleitamento materno noturno, em livre demanda e por tempo prolongado são fatores relacionados à etiologia da cárie dentária. A teoria de que a alimentação noturna aumenta o risco da doença cárie baseia-se no fato de que há uma redução do fluxo salivar durante a noite, resultando em níveis de lactose remanescentes mais elevados na boca do que ocorreria durante o dia, o que leva à acidogenicidade da cavidade oral (GANDEEBAN et al., 2016; PERES et al., 2018; COLOMBO et al., 2019). Adicionalmente, a amamentação por mais de 12, 18 ou 24 meses de idade pode elevar o risco à doença cárie, sendo que recomendada a redução da frequência e o número de mamadas noturnas (PERES et al., 2018).

Os hábitos alimentares, principalmente durante o primeiro ano de

vida, envolvem uma série de comportamentos simultâneos e inter-relacionados, como amamentação, uso de mamadeira e introdução de alimentos complementares. Alguns comportamentos alimentares estabelecidos nessa idade podem ser mantidos em anos posteriores, o que potencialmente impacta na saúde do indivíduo ao longo da vida (KLERKS et al., 2021).

De acordo com as recomendações científicas nacionais e internacionais, o aleitamento materno é aconselhado até os dois anos de idade, com diversificação alimentar a partir dos seis meses de idade. Dessa forma, investigar a associação entre aleitamento materno prolongado e cárie dentária é de extrema importância, pois os achados podem contribuir com políticas nacionais sobre lactentes e reduzir a ocorrência de cárie em dentes decíduos.

Diante disso, objetivo deste trabalho foi investigar e avaliar, a partir de uma revisão da literatura científica, a relação entre a duração do aleitamento materno e o risco aumentado da criança à cárie na primeira infância.

## METODOLOGIA

O presente trabalho trata-se de um estudo de revisão da literatura, para verificar as evidências disponíveis dos últimos cinco anos (2018 a 2022), sobre a relação entre a duração do aleitamento materno e o risco aumentado da criança à cárie na primeira infância.

Por sua vez, o MEDLINE por meio do PubMed (<https://pubmed.ncbi.nlm.nih.gov/>) foi a base de dado eletrônica da área da saúde selecionada para realização da busca dos estudos da revisão da literatura, sendo que a seguinte estratégia de pesquisa foi utilizada: *breastfeeding AND early childhood caries AND increased risk of dental caries*. Durante o processo de busca dos artigos científicos, utilizaram-se os seguintes critérios de seleção: - Estudos epidemiológicos (estudos transversais, caso-controle, coorte, ensaios clínicos); - Tempo de publicação dos estudos – limitado aos últimos cinco anos (2018 a 2022). Por sua vez, dentre os critérios de exclusão foram: - Estudos como: relatos de caso, séries de casos, revisões narrativas, editoriais e

protocolos; - Estudos que não relataram a relação da duração do aleitamento materno e o risco aumentado da criança à cárie na primeira infância.

Na fase de seleção do estudo, o título e o resumo das referências identificadas na pesquisa de bases de dados foram lidos e submetidos aos critérios de elegibilidade por duas pesquisadoras independentes. As referências consideradas relevantes e aquelas que atenderam aos critérios de inclusão foram submetidas à análise de texto completo. Durante a análise de título, resumo ou texto completo, os desacordos foram resolvidos pelo terceiro pesquisador.

## RESULTADOS

### *Seleção dos estudos*

A partir da estratégia de busca realizada neste estudo, 15 artigos foram encontrados. De acordo com os critérios de elegibilidade, 5 artigos foram excluídos por não estarem relacionados ao tema de estudo desta revisão de literatura. Entre os 10 estudos potencialmente elegíveis para leitura

### **Quadro 1** – Descrição dos estudos.

completa, 2 estudos foram excluídos após a análise do texto completo. Assim, oito estudos foram incluídos nesta revisão da literatura. Dentre os estudos incluídos, todos foram de relatos de caso clínico.

Os dados relevantes dos estudos selecionados foram coletados por meio de um quadro elaborado especificamente para esse fim. Foram coletadas as seguintes informações: autores, ano de publicação, tipo de estudo, tamanho da amostra e principais resultados dos estudos.

Dentre os 8 estudos, 6 são estudos transversais, 1 estudo qualitativo descritivo e 1 estudo de coorte prospectivo. De todos os estudos apenas o de Chião et al. (2021), demonstrou que a amamentação prolongada não encontra-se associada a maiores chances de CPI ou cárie grave na infância. Dentre os estudos 3 (NGUYEN et al., 2018; YOKOI et al., 2021; CHOUCHENE et al., 2022), mostraram a prevalência de CPI em pré-escolares.

Os resultados principais dos estudos incluídos nesta revisão da literatura estão descritos no Quadro 1.

<b>Autor (Ano)</b>	<b>Tipo de estudo</b>	<b>Número amostral</b>	<b>Desfechos principais</b>
PERES et al., 2018.	Estudo de coorte transversal	1303 crianças de 3, 12 e 24 meses de idade.	<ul style="list-style-type: none"> <li>- O aleitamento materno foi a principal exposição coletada ao nascimento e aos 3, 12 e 24 meses de idade. Os dados sobre o consumo de açúcar foram coletados aos 24, 48 e 60 meses de idade.</li> <li>- Ser amamentado por <math>\geq 24</math> meses aumentou o risco de cárie dentária aos 5 anos de idade.</li> <li>- A amamentação prolongada aumenta o risco de cáries dentárias.</li> </ul>
NGUYEN et al., 2018.	Estudo transversal	1.028 crianças de 2 a 5 anos em seis jardins de infância na província de Thua Thien Hue, Vietnã.	<ul style="list-style-type: none"> <li>- Este estudo indicou uma alta prevalência de cárie e fatores de risco relacionados, como baixo nível educacional da mãe e comportamento inadequado de saúde bucal entre crianças do jardim de infância no Vietnã.</li> </ul>
YOKOI et al., 2020.	Estudo de coorte prospectivo	640 Crianças de 18 meses a 3 anos de idade.	<ul style="list-style-type: none"> <li>- Incidência de CPI foi significativamente associada a receber cuidados diurnos em uma creche.</li> <li>- Amamentação prolongada e lanches frequentes estão associados a um risco aumentado de CPI entre crianças japonesas em áreas rurais.</li> </ul>

ZHANG et al., 2020.	Estudo transversal	1301 crianças de 3 a 5 anos de idade.	<ul style="list-style-type: none"> <li>- A alta prevalência de cárie precoce da infância (CPI) é generalizada em todo o mundo, e a educação em saúde bucal desempenha um papel vital na prevenção da CPI.</li> <li>- Escovar os dentes não foi associado à CPI neste estudo, e algumas variáveis positivas de conhecimento e atitude foram positivamente correlacionadas com alto risco de CPI.</li> <li>- Destaca os efeitos dos métodos de alimentação nas fases iniciais da dentição decídua e hábitos de açúcar nas fases tardias da dentição decídua na CPI, bem como incentivar a visita odontológica preventiva e treinamento complementar para práticas de saúde bucal.</li> </ul>
CHIÃO et al., 2021.	Estudo transversal	3.234 crianças de dois a cinco anos.	<ul style="list-style-type: none"> <li>- A cárie infantil é uma doença altamente prevalente que está intrinsecamente ligada à dieta e outros fatores sociais e comportamentais.</li> <li>- Não houve relação estatisticamente significativa entre amamentação e cárie precoce na infância, e a duração da amamentação não foi associada ao aumento do risco de cárie.</li> </ul>
OLATOSI et al., 2021.	Estudo transversal	691 crianças (338 com CPI, 353 sem CPI, idade <6 anos).	<ul style="list-style-type: none"> <li>- Das 338 crianças com CPI, 64 (18,9%) apresentavam Cárie Precoce Grave (CPI).</li> <li>- A CPI foi significativamente mais prevalente entre as crianças que foram amamentadas à noite <math>\geq 12</math> meses, sem consulta odontológica anterior, aquelas que usaram chupeta adoçada e aqueles que consumiam diariamente bebidas/lanches açucarados.</li> </ul>
CHOUCHENE et al., 2022.	Estudo transversal	381 crianças pré-escolares de 18 meses a 5 e 11 meses anos.	<ul style="list-style-type: none"> <li>- A prevalência de CPI aumentou na idade de 4 a 5 anos de idade com alimentação noturna, que tomam bebidas açucaradas na mamadeira, que pararam de mamar ou mamadeira após a idade de 18 meses.</li> </ul>
SUPRABHA; SHENOY; MAHABALA, 2022.	Estudo qualitativo descritivo.	27 pais de crianças com CPI.	<ul style="list-style-type: none"> <li>- Os pais das crianças desconheciam o significado das práticas de higiene bucal infantil.</li> <li>- A incidência de CPI encontra-se nas práticas de alimentação infantil incluíam amamentação prolongada ou mamadeira além da idade exigida, alimentação na</li> </ul>

			hora de dormir e alimentação com bebidas açucaradas
--	--	--	---

Este estudo de revisão da literatura investigou e avaliou a relação entre a duração do aleitamento materno e o risco aumentado da criança à cárie na primeira infância.

O estudo de Peres et al. (2018), demonstrou uma prevalência de 23,9% de crianças que são amamentada por mais de 24 meses, o risco de cárie é aumentado ao cinco anos de idade. O aleitamento materno entre 13 e 23 meses não teve efeito sobre a cárie dentária. De acordo com estes autores, devem ser realizadas intervenções preventivas voltadas à cárie dentária, pois a mesma quando não tratada pode causar dor e sofrimento, afetando o dia-a-dia das crianças e famílias. Diante disso, essas intervenções devem ser estabelecidas o mais precocemente possível, pois o aleitamento materno é benéfico para a saúde da criança. Os mecanismos subjacentes a este processo devem ser investigados mais profundamente.

Já no estudo de Nguyen et al. (2018), investigou a prevalência de cárie e examinar sua relação com o status socioeconômico e o comportamento de saúde bucal de crianças vietnamitas do jardim de infância. O estudo foi realizado em 1.028 crianças de 2 a 5 anos em seis jardins de infância na província de *Thua Thien Hue*, Vietnã. As informações socioeconômicas e os comportamentos de saúde bucal foram coletadas por meio de um questionário autoaplicável e o estado de saúde bucal por meio de exame clínico odontológico. Os resultados do estudo demonstrou que através do exame clínico odontológico foi constada uma prevalência geral de cárie de 89,1%. A prevalência de cárie em relação as relações socioeconômicas e os comportamentos de saúde bucal aumentaram muito de dois anos para três anos, e gradualmente se desenvolveram de três para cinco anos. Aleitamento materno prolongado, consumo mais frequente de doces, ausência do hábito

de chupar o dedo e maior pontuação no índice de detritos modificados foram os fatores de risco para cárie em crianças de três a cinco anos.

Zhang et al. (2020), avaliou em seu estudo ainda mais os fatores de risco independentes para CPI em diferentes idades para fornecer evidências e percepções para educação em saúde bucal. Em seu estudo demonstrou que o risco aumentado para CPI foram idade, método de alimentação até 6 meses de nascimento, frequência de açúcar na hora de dormir, experiência de dor de dente no último ano e consultas odontológicas. O aleitamento materno completo dentro de 6 meses após o nascimento contribuiu principalmente para o alto risco de CPI do grupo de 3 anos, enquanto o consumo de doces de alta frequência ao deitar contribuiu principalmente para crianças de 5 anos de idade. Escovar os dentes não foi associado à CPI neste estudo, e algumas variáveis positivas de conhecimento e atitude foram positivamente correlacionadas com alto risco de CPI.

Yokoi et al. (2021), investigaram em seu estudo a associação entre a incidência de cárie precoce na infância (CPI) e fatores do ambiente diurno de creche entre crianças em uma área rural do Japão. No total de 640, 159 (24,8%) crianças tiveram CPI recém-identificada no acompanhamento odontológico. Análises de regressão logística indicaram que a incidência de CPI foi significativamente associada a receber cuidados diurnos em uma creche. Este estudo conclui que receber cuidados diurnos em uma creche, amamentação prolongada e lanches frequentes estão associados a um risco aumentado de CPI entre crianças japonesas em áreas rurais.

Chouchene et al. (2022), em seu estudo investigou a prevalência e os fatores de risco de CPI em pré-escolares em Monastir, Tunísia. Deste modo, a prevalência

de CPI foi de 20% em crianças de 18 meses a 5 e 11 meses anos. A prevalência de CPI aumentou na idade de 4 a 5 anos de idade com alimentação noturna, que tomam bebidas açucaradas na mamadeira, que pararam de mamar ou mamadeira após a idade de 18 meses, que não escovam os dentes adequadamente, não visitaram um dentista. Essa prevalência foi menor em crianças com pais mais escolarizados.

Suprabha, Shenoy e Mahabala (2022), descreveram em seu estudo as práticas precoces de alimentação, desmame e higiene bucal de crianças com CPI, conhecimento e atitudes de seus pais em relação à alimentação infantil e os desafios relacionados à alimentação enfrentados pelos pais. Foi relatado pelos pais das crianças que amamentar ou dar mamadeira na hora de dormir além dos 12 meses de idade e alimentar bebidas açucaradas durante o desmame eram práticas padrão, apesar de conhecer o risco de cárie dentária. Os pais enfrentaram vários desafios em relação ao desmame e desconheciam o significado das práticas de higiene bucal infantil.

Deste modo, em crianças com CPI, as práticas de alimentação infantil incluíam amamentação prolongada ou mamadeira além da idade exigida, alimentação na hora de dormir e alimentação com bebidas açucaradas. Embora os pais soubessem que esses hábitos alimentares poderiam aumentar o risco de cárie, eles não tinham autoeficácia para traduzir seu conhecimento em ação durante o desmame. Além disso, eles não tinham consciência sobre as práticas de higiene bucal infantil.

Olatosi et al. (2021), avaliou em seu estudo os fatores de risco para CPI em uma coorte de crianças da África Subsaariana. Das 338 crianças com CPI, 64 (18,9%) apresentavam Cárie Precoce Grave (CPI). Os principais fatores de risco demonstrados foram entre as crianças que foram amamentadas à noite  $\geq$  12 meses, sem consulta odontológica anterior, aquelas que usaram chupeta adoçada e aqueles que consumiam diariamente bebidas/lanches açucarados.

Chião et al. (2021), em seu estudo examinou a relação entre a cárie precoce da infância (CPI). Em seu estudo diferentemente aos estudos anteriores, demonstrou que

amamentar de seis meses a um ano, um a dois anos ou mais de dois anos não foi associado a maiores chances de CPI ou cárie grave na infância (S-ECC) do que amamentar por zero a seis meses após ajuste para covariáveis. Portanto, concluíram que não houve relação estatisticamente significativa entre amamentação e cárie precoce na infância, e a duração da amamentação não foi associada ao aumento do risco de cárie. Assim sendo, sugeriram que sejam realizadas mais pesquisas e estudos analíticos bem controlados são necessárias para estabelecer ou refutar uma relação entre amamentação e CPI.

A exposição ao flúor, certos hábitos alimentares e práticas de higiene bucal podem influenciar o efeito da amamentação na cárie dentária, principalmente considerando seus efeitos a longo prazo (PERES et al., 2018).

As recomendações mais recentes das sociedades de pediatria e odontologia orientam o aleitamento materno até os 2 anos de idade, sugerindo que este seja acompanhado de escovação e melhor nutrição, reduzindo a frequência e o consumo de alimentos açucarados, visando auxiliar os pais na escolha do aleitamento materno prolongado, além de levar seus filhos ao dentista.

## **CONCLUSÃO**

Neste estudo foi avaliada a relação entre a duração do aleitamento materno e o risco aumentado da criança à cárie na primeira infância. Foi demonstrado que a CPI é uma forma de infecção dentária de rápida progressão e um importante problema de saúde pública, especialmente entre populações social e economicamente desfavorecidas.

A alta prevalência de CPI é generalizada em todo o mundo, e a educação em saúde bucal desempenha um papel vital na prevenção da CPI.

Conforme visto no decorrer do estudo, os principais fatores que desencadeiam a prevalência de CPI na infância, é a amamentação prolongada acima de 24 meses de idade, alimentação noturna, ou seja, crianças que mamam na mamadeira, e também tomam bebidas açucaradas na mamadeira, açúcares nos alimentos complementares, não escovam os dentes de



maneira adequada, não visitar o dentista. Além disso em alguns estudos demonstrou que crianças com os pais com maior escolaridade tem menor prevalência de CPI e outros fatores sociais e comportamentais.

O aleitamento materno prolongado é um fator de proteção para cárie infantil menor de 1 ano de idade. Além de 1 ano, é difícil concluir entre proteção e agravamento da cárie devido à multiplicidade de fatores de confusão, como padrões alimentares, que variam de acordo com os países e famílias, e problemas de higiene bucal. Em termos práticos, quando a amamentação continua além de 1 ano, é necessária a consulta com um dentista para exame e orientação preventiva quanto às práticas alimentares

(principalmente ingestão de açúcar), higiene bucal ou suplementação de flúor.

A melhor evidência disponível indica que a amamentação até os 2 anos de idade não aumenta o risco de CPI. Fornecer acesso à água fluoretada e educar os cuidadores são abordagens justificadas para a prevenção da CPI. Limitar açúcares em mamadeiras e alimentos complementares, higiene bucal, acompanhamento por um dentista, deve fazer parte dessa educação.

Sugere-se a adoção de medidas de prevenção da cárie dentária na infância o mais precocemente possível, pois o aleitamento materno é benéfico para a saúde da criança.

## REFERÊNCIAS

ÁVILA, W.M.; PORDEUS, I.A.; PAIVA, S.M.; MARTINS, C.C. Breast and Bottle Feeding as Risk Factors for Dental Caries: A Systematic Review and Meta-Analysis. **PLOS ONE**. V. 10, n. 18, p. 1-17, 2015.

BARROSO, H.H. et al. Influência da duração da amamentação na incidência de cárie dentária em pré-escolares: um estudo de coorte. **Rev. Bras. Saúde Mater. Infant.**, Recife, v. 21, n. 1, p. 239-250, 2021

BRANGER, B.; CAMELOT, F.; DROZ, D.; HOUBIERS, B.; MARCHALOT, A.; BRUEL, H.; LACZNY, E.; CLEMENT, C. Breastfeeding and early childhood caries. Review of the literature, recommendations, and prevention. **Arch. Pediatr**. v. 26, p. 497-503, 2019.

CARRILLO-DÍAZ, M. et al. Impact of Breastfeeding and Cosleeping on Early Childhood Caries: A Cross-Sectional Study. *J. Clin. Med.* 2021, v. 10, n. 15, p. 1-10, 2021.

CHAFFEE, B.W.; FELDENS, C.A.; VÍTOLO, M.R. Association of long-duration breastfeeding and dental caries estimated with marginal structural models. **Ann Epidemiol**. v. 24, p. 448-454, 2014.

CHEN, K.J.; GAO, S.S.; DUANGTHIP, D.; LO, E.C.M.; CHU C.H. Prevalence of early childhood caries among 5-year-old children: A systematic review. **J. Investig. Clin. Dent**. 2019.

CHOUCHENE, F. et al. Early Childhood Caries Prevalence and Associated Risk Factors in Monastir, Tunisia: A Cross-Sectional Study **Frontiers in Public Health**. v. 10, p. 1-9, 2022.

COLOMBO, S.; GALLUS, S.; BERETTA, M.; LUGO, A.; SCAGLIONI, S.; COLOMBO, P.; PAGLIA, M.; GATTO, R.; MARZO, G.; Prevalence and determinants of early childhood caries in Italy. **Eur. J. Paediatr. Dent**. v. 20, p. 267-273, 2019.

CUI, L.; LI, X.; TIAN, Y.; BAO, J.; WANG, L.; XU D. Breastfeeding and early childhood caries: a meta-analysis of observational studies. **Asia Pac J Clin Nutr**. v. 26, n. 5, p. 867-80, 2017.

DEVENISH, G. et al. Early childhood feeding practices and dental caries among Australian preschoolers. **Am J Clin Nutr**. v. 111, p. 821-828, 2020.

FELDENS, C.A et al. Feeding frequency in infancy and dental caries in childhood: a prospective cohort study. **Int Dent J**. v. 68, n. 2, p. 113-121, 2018.

GANDEEBAN, K.; RAMAKRISHNAN, M.; HALAWANY, H.S.; ABRAHAM, N.B.; JACOB, V.; ANIL S. The role of feeding practices as a determinant of the pufa index in children with early childhood caries. **J. Clin. Pediatr. Dent**. v. 40, p. 464-471, 2016.

GBD. Incidents of Incidence and Prevalence of Disease and Injury. Global, regional and national incidence,

prevalence and disability-lived years for 328 diseases and injuries in 195 countries, 1990-2016: A Systematic Analysis for the 2016 Global Disease Burden Study. **Lancet**. v. 390, n. 10100, p. 1211-59, 2017.

HONG, L.; LEVY, S.M.; WARREN, J.J.; BROFFITT, B. Infant breast-feeding and childhood caries: a nine-year study. **Pediatr Dent**. v. 36, p. 342-347, 2014.

KASSEBAUM NJ, BERNABÉ E, DAHIYA M, BHANDARI B, MURRAY CJ, MARCENES W. Global burden of untreated caries: a systematic review and metaregression. **J Dent Res**. v. 94, n. 5, p. 650-8, 2015.

KLERKS, M. et al. Complementary Feeding Practices and Parental Pressure to Eat among Spanish Infants and Toddlers: A Cross-Sectional Study. **J. Environ. Res. Public Health**. v. 18, n. 198, p. 1-17, 2021.

LUNTEREN, A.W.V.M.V.; VOORTMAN, T.; ELFRINK, M.ED.C.; WOLVIUS, E.B.; KRAGTA, L. Breastfeeding and Childhood Dental Caries: Results from a Socially Diverse Birth Cohort Study. **Caries Res**. v. 55, n. 2, p. 153-161, 2021.

MOYNIHAN, P.; TANNER, L.M.; HOLMES, R.D. Systematic Review of Evidence Pertaining to Factors That Modify Risk of Early Childhood Caries. **First Published February**, v. 14, p. 1-8, 2019.

NGUYEN, Y.H.T.; UENO, M.; ZAITSU, T.; NGUYEN, T.; KAWAGUCHI, Y. Early Childhood Caries and Risk Factors in Vietnam. **J Clin Pediatr Dent**. c. 42, n. 3, p. 173-181, 2018.

NOWAK, A.J. A Predictive Model for Primary Care Providers to Identify Children at Greatest Risk for Early Childhood Caries. **Pediatr Dent**. v. 42, n. 6, p. 450-461, 2020.

OLATOSI, O.O. et al. Replication of GWAS significant loci in a sub-Saharan African Cohort with early childhood caries: a pilot study. **BMC Oral Health**. v. 21, n. 274, p. 1-9, 2021.

PASCONI, F.M.; STEINER-OLIVEIR, C.; GIOVANI, P.S.; PUPPIN-RONTANI, R.M; KANTOVITZ, K.R. Reabilitação oral em criança com cárie na primeira infância: relato de caso. **RGO, Rev Gaúch Odontol**. v. 69, p. 1-6, 2021.

PERES, K.; CHAFFEE, B.; FELDENS, C.; FLORES-MIR, C.; MOYNIHAN, P.; RUGG-GUNN, A. Breastfeeding and Oral Health: Evidence and Methodological Challenges. **J. Dent. Res**. v. 97, p. 251-258, 2018.

PITTS, N.B. et al. Early Childhood Caries: IAPD Bangkok Declaration. **Int J Paediatr Dent**. v.29, p. 384-86, 2019.

SOUZA, M.S. et al. Ultra-processed foods and early childhood caries in 0–3-year-olds enrolled at Primary Healthcare Centers in Southern Brazil. **Public Health Nutrition**. v. 24, n. 11, p. 3322-3330, 2020

SUPRABHA, B.S.; SHENOY, R.; MAHABALA, K.Y. Early Feeding and Weaning Practices of Indian Children with Early Childhood Caries: A Qualitative Exploration. **First Published March**. v. 18, 2022.

THAM, R.; BOWATTE, G.; DHARMAGE, S.C.; TAN, D.J.; LAU, M.X.; DAI, X. Breastfeeding and the risk of dental caries: a systematic review and meta-analysis. **Acta Paediatr**. v. 104, n. 467, p. 62-84, 2015.

VICTORA, C.G.; BAHL, R.; BARROS, A.J.; FRANÇA, G.V.; HORTON, S.; KRASEVEC, J. Lancet Breastfeeding Series Group Breastfeeding in the 21st century: epidemiology, mechanisms, and lifelong effect. **Lancet**. p. 387, n. 10017, p. 475-90, 2016.

ZHANG, M. et al. Assessment of risk factors for early childhood caries at different ages in Shandong, China and reflections on oral health education: a cross-sectional study. **BMC Oral Health**. v. 20, n. 139, p. 1-11, 2020.

YOKOI, A.; TAKEUCHI, N.; EKUNI, D.; MORITA, M. Association between the incidence of early childhood caries and attending childcare among toddlers in a rural area of Japan: a prospective cohort study. **Acta Odontol Scand**. v. 79, n. 2, p. 118-123, 2021

---

## CORPOS ESTRANHOS LOCALIZADOS NA CAVIDADE ORAL DE CRIANÇAS – REVISÃO DA LITERATURA COM SÉRIE DE CASOS

### FOREIGN BODIES LOCATED IN THE ORAL CAVITY OF CHILDREN - LITERATURE REVIEW WITH CASE SERIES

Geovanna Moraes Stival<sup>1</sup>; Jhennyfer Lemes de Freitas<sup>1</sup>; Arthur Wilson Florencio Costa<sup>2</sup>.

<sup>1</sup> Acadêmico do Curso de ODONTOLOGIA do Centro Universitário Goyazes – UniGoyazes

<sup>2</sup> Orientador: Prof. Doutor, do Centro Universitário Goyazes – UniGoyazes.

---

#### RESUMO

**INTRODUÇÃO:** caracteriza-se como corpo estranho qualquer estrutura ou objeto encontrado aderido ou inserido a tecidos e estruturas do corpo humano incluindo a cavidade oral. As possibilidades de corpos estranhos dentro da cavidade oral se tornam infinitas na infância. **OBJETIVOS:** apresentar e discutir diferentes tipos e formas de corpos estranhos encontrados na cavidade oral de crianças. **METODOLOGIA:** Trata-se de um estudo de revisão da literatura apresentando uma série de casos clínicos em que foram analisados artigos dos últimos 11 anos, de 2013 a 2024, sobre corpos estranhos na cavidade oral de crianças de 0 a 12 anos. **RESULTADOS:** os corpos estranhos encontrados na cavidade oral de crianças apresentam grande diversidade de tipos, sendo o palato o local mais frequentemente relatado para sua localização. **CONSIDERAÇÕES FINAIS:** o diagnóstico correto e o manejo adequado de corpos estranhos na cavidade oral de crianças são fundamentais para prevenir complicações graves, sendo essenciais a anamnese detalhada e o uso de exames complementares.

**PALAVRAS-CHAVE:** Odontologia; Criança; Corpo Estranho; Odontopediatria.

#### ABSTRACT

**INTRODUCTION:** a foreign body is any structure or object found adhered to or inserted into tissues and structures of the human body, including the oral cavity. The possibilities of foreign bodies inside the oral cavity become endless in childhood. **OBJECTIVES:** present and discuss different types and shapes of foreign bodies found in the oral cavity of children. **METHODOLOGY:** this is a literature review study presenting a series of clinical cases in which articles from the last 11 years, from 2013 to 2024, on foreign bodies in the oral cavity of children aged 0 to 12 years were analyzed. **RESULTS:** foreign bodies found in the oral cavity of children present a wide variety of types, with the palate being the most frequently reported location. **FINAL CONSIDERATIONS:** the correct diagnosis and adequate management of foreign bodies in the oral cavity of children are essential to prevent serious complications, and detailed anamnesis and the use of complementary exams are essential.

**KEYWORDS:** Dentistry; Child; Foreign Body; Pediatric Dentistry.

---

#### INTRODUÇÃO

Caracteriza-se como corpo estranho toda estrutura ou objeto que se encontra fora do seu local de formalidade com possibilidade de serem inseridos propositalmente ou acidentalmente nos tecidos do corpo humano e podendo ser biológicos ou não (MARTORELLI, 2018).

Há várias possibilidades de corpos estranhos incrustados na cavidade oral e os objetos mais comumente descritos na literatura são: pedaços de brinquedos de plástico, tampa de caneta, espinhas de peixe, objetos metálicos, projétil e estilhaços. Esses corpos estranhos podem ser encontrados no

interior dos tecidos moles, duros, ou até mesmo em cavidades naturais da região de cabeça e pescoço como fossa nasal e seio maxilar (LIMA, 2014).

Os tecidos em que podem ser encontrados os diferentes corpos estranhos compreendem mucosa jugal, gengiva, lábios ou até dentro do próprio dente (ANDRADE, 2020). Estes corpos estranhos, introduzidos dentro da cavidade oral, facilmente podem ser deslocados para o trato digestivo, através da deglutição ou no sistema respiratório por bronca aspiração, podendo caracterizar um risco direto a vida da criança (GARCIA, 2017).

Para o correto diagnóstico diferencial de corpos estranhos é de suma importância a realização de uma anamnese detalhada, contendo história médica, odontológica e sintomatologia. Realização de um exame extra-oral e de um rigoroso exame clínico intra-oral, analisando todas as superfícies e estruturas da cavidade bucal da criança (MARTORELLI, 2018).

É importante também associar os achados clínicos com exames complementares como radiografias e até recorrer a exames de imagem mais precisos como a ultrassonografia e a tomografia computadorizada. Com isso será possível obter um diagnóstico e prognóstico preciso e mais seguro para o manejo adequado do caso (MARTORELLI, 2018).

Os corpos estranhos não resolvidos na cavidade oral podem induzir uma reação inflamatória crônica de alto grau de complexidade, podendo provocar sintomatologia dolorosa ou até infecciosa. Com isso o tratamento de eleição para corpos estranhos encontrados na cavidade oral de crianças é a remoção cirúrgica para que, assim sejam evitados maiores agravos na saúde geral da criança (FREITAS, 2020).

## **METODOLOGIA**

Trata-se de um estudo de revisão de literatura apresentando uma série de casos clínicos. Foram pesquisados artigos científicos por meio das bases de dados: PubMed, Google Acadêmico e Scielo, buscando estudos dos últimos 11 anos, de 2013 a 2024, onde foram selecionados previamente 36 artigos. Os 36 estudos previamente selecionados foram avaliados por duas revisoras por meio da leitura do abstract e em seguida 10 estudos foram incluídos e 26 foram excluídos desta revisão.

Foram incluídos estudos de revisão e casos clínicos que apresentavam informações completas sobre corpos estranhos encontrados na cavidade oral de crianças. Como critérios de exclusão foram excluídos os artigos que compreendiam crianças maiores de 12 anos, estudos que não apresentam as informações completas sobre os casos e estudos que não estavam disponíveis pelas bases de dados eletrônicas gratuitas.

## **RESULTADOS**

Os estudos revelam que os corpos estranhos encontrados na cavidade oral das crianças apresentam uma grande diversidade, incluindo tipos inusitados. A maioria desses objetos foi localizada no palato duro dos pacientes. Entre os exemplos mais frequentes, destacam-se brinquedos e objetos variados, como botões, pedaços de metal, papelão, confetes, entre outros.

Os principais detalhes dos casos clínicos analisados estão apresentados na Tabela 1.

## **REVISÃO DA LITERATURA / DISCUSSÃO**

A literatura mostra que corpos estranhos presentes cavidade oral pode causar complicações graves, incluindo lesões, sangramento e obstrução súbita das vias aéreas, isso foi descrito por Gamze e colaboradores (2024) que relataram um caso de uma menina de 9 meses que foi levada para uma sala de emergência depois que uma parte de um brinquedo ficou presa em sua cavidade oral. Os autores relatam que uma peça de brinquedo plástico rígido foi vista durante o exame da cavidade oral e a língua do bebe encontrava-se presa dentro dela caracterizando risco de aspiração eminente para a paciente e conseqüentemente risco de vida.

Nitesh e colaboradores (2015) também discutiram que corpos estranhos encontrados na cavidade oral de crianças caracterizam perigos potenciais de obstrução respiratória, ruptura das mucosas, podendo evoluir para sangramento gastrointestinal em casos de deglutição e possivelmente até comprometer a vida do paciente.

Para Khalaf e colaboradores (2019) os corpos estranhos deveriam ser considerados diagnósticos diferenciais para lesões duras encontradas no palato de crianças e nesse sentido Rasband e colaboradores (2023) mostraram em seu estudo que corpos estranhos podem imitar lesões orais sendo na maioria dos casos de ocorrência em bebês e crianças como descrito também por Jay (2023). Além disos, para Rasband e colaboradores (2023) assim como para Khalaf e colaboradores (2019) corpos estranhos deveriam também ser considerados no diferencial de lesões encontradas na cavidade oral de crianças reforçando a importância da anamnese e da

história odontológica da criança.

Esses autores mostraram por meio de um estudo de 32 casos que corpos estranhos intraorais geralmente são erroneamente diagnósticos, o que ocorreu em 24 dos 32 casos analisados em seu estudo. Nesse sentido os autores relatam o caso de uma menina de três anos de idade com um adesivo plástico de 2,5 cm × 2,0 cm alojado no palato duro por quatro meses e que foi diagnosticado erroneamente como tumor da glândula salivar.

Também Joshua (2017) descreveu um caso de um menino de 9 meses com um corpo estranho que foi diagnosticado erroneamente como uma fenda palatina. Este autor discutiu em seu estudo que corpos estranhos encontrados no palato de bebês podem ser diagnosticados erroneamente, assim como observado por Jay (2023). Dentre outros corpos estranhos encontrados no palato Meshal (2024) demonstrou um caso de uma menina de quatro anos com um pedaço de metal inserido no palato duro.

Outros corpos estranhos ocasionalmente encontrados na cavidade oral mais especificamente nas amígdalas e na base da língua de crianças são: ossos de peixe, segundo Kazuki (2015) e confetes de festa, que no relato de Rohan (2023) foram localizados na cavidade oral de dois bebês. Esse autor relata a presença de confetes metálicos encontrados no palato duro que se assemelhavam a baterias em formato de botões.

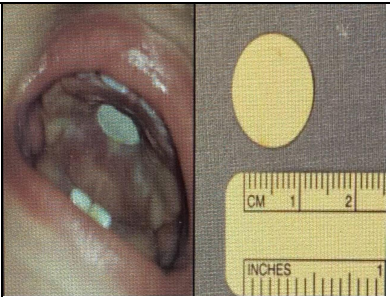
Para evitar que se tenha erro no diagnóstico é necessário que o cirurgião

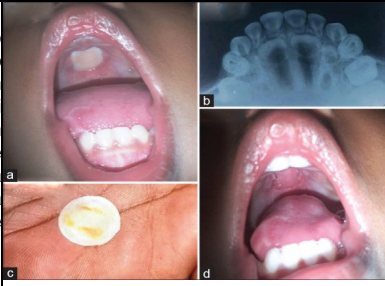
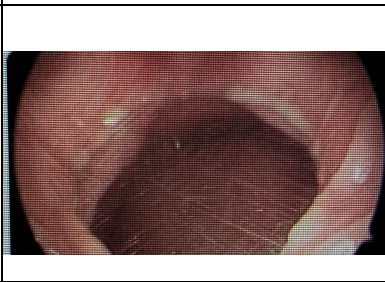
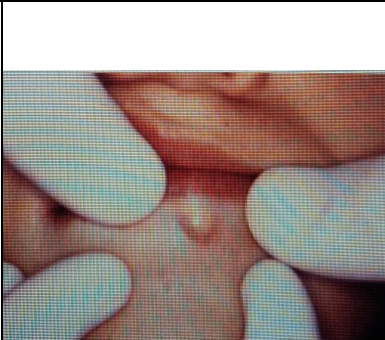
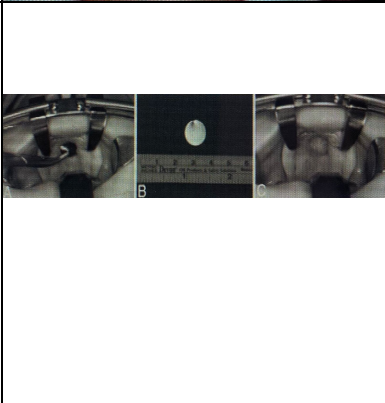
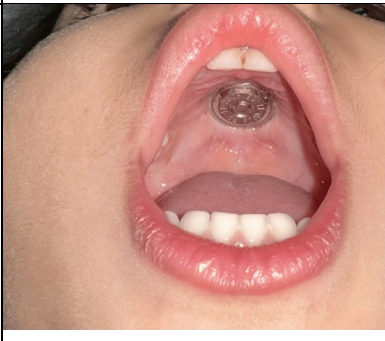
dentista esteja devidamente familiarizado com os vários tipos de corpos estranhos juntamente com uma anamnese detalhada (Gianguido, 2015).


Outro estudo de Gaurav e seus colaboradores (2020) foi apresentado um caso de corpo estranho, uma tampa de caneta de plástico, que se alojou acidentalmente na mucosa oral na região retro molar. O autor relata que o paciente apresentou sintomatologia inflamatória como trismo, edema e secreção purulenta.

Dentre os mais diversos casos de corpos estranhos em cavidades orais, destacam-se também os casos de pacientes que apresentam corpos estranhos em cavidade dentária como dentes com parte coronária destruída que acidentalmente podem alojar objetos dos mais diversos tipos. Treville (2013) nesse sentido relatou um caso inusitado na qual uma criança de 7 anos de idade, com sintomas de dor na região de dentes posteriores e edema. Após a realização de um exame radiográfico, observou-se que havia um parafuso de metal alojado no canal radicular da criança.

Em suma, os corpos estranhos intraorais são estruturas muito facilmente encontradas na cavidade oral de crianças e que podem resultar em complicações sérias incluindo risco a vida. Nesse sentido é importante que o Odontopediatra aumente seu conhecimento sobre as possibilidades de corpos estranhos com possibilidade de oferecer melhores diagnósticos e condutas para seus pacientes.

Corpos estranhos no palato duro de criança: relato de caso de revisão sistemática da literatura.	Khalaf, 2019.	Tampa de Rosca de plástico.	Um menino 9 meses de idade com queixa principal de uma lesão branca, incidentalmente descoberta no palato duro. O corpo estranho apresentava-se plano, circular e de coloração esbranquiçada, com aproximadamente 1,5 cm e localizado no palato duro.	Sob anestesia geral, o paciente foi intubado com um tubo de 3,5 mm. A suspeita de corpo estranho foi confirmada após a remoção cirúrgica de uma tampa de rosca de plástico circular branca de 1,5 cm.	
--	---------------	-----------------------------	---	---	--

<p>Corpo estranho incrustado na cavidade oral de crianças: uma agonia dos pais e um dilema diagnóstico entre os clínicos.</p>	<p>Ray, 2023.</p>	<p>Parte de um brinquedo.</p>	<p>Uma menina de 2 anos de idade que clinicamente apresenta uma placa branca (opaca) bem delimitada, arredondada e dura com cerca de 1 cm no palato.</p>	<p>Após uma observação clínica a parte do brinquedo com formatação esférica foi removido, com um instrumental estéril de ponta afiada, após a remoção completa a área foi limpa com algodão e clorexidina.</p>	
<p>Impactação de corpo estranho no palato duro: confete de festa de mesa imitando pilhas tipo botão em dois bebês.</p>	<p>Rohan, Pinto, 2023.</p>	<p>Confete de festa metálico.</p>	<p>Apresentamos os dois primeiros casos na literatura de confetes de festa de mesa imitando pilhas tipo botão em dois bebês. Departamento de Emergência com um corpo estranho.</p>	<p>O primeiro paciente necessitou de recuperação de corpo estranho por otorrinolaringologista sob anestesia geral, enquanto o segundo passou por recuperação com segurança no Departamento de Emergência.</p>	
<p>Corpo estranho (fragmento dentário) incluindo acidentalmente em lábio inferior – relato de caso.</p>	<p>Martorelli, 2020.</p>	<p>Dente, corpo biológico.</p>	<p>Paciente gênero feminino, 12 anos, com queixa de dor no lábio inferior. Divertindo-se num parque diversões, onde pilotava um carrinho de Bate-Bate.</p>	<p>Sob anestesia local por bloqueio do nervo mentoniano e infiltração local para vasoconstricção, fizemos de uma nova incisão através do bisturi de Bard Paker municiado com lâmina 15-C.</p>	
<p>Refletindo sobre um corpo Estranho do palato duro.</p>	<p>Joshua Halka, 2017.</p>	<p>Pedaço de metal cilíndrico</p>	<p>Aqui, apresentamos o caso de uma menina de quatro anos com um pedaço de metal incrustado em seu palato duro Um menino de 10 meses de idade apresentou-se em nosso Consultório com histórico de uma massa persistente no palato duro.</p>	<p>Se o examinador não for capaz de examinar o paciente adequadamente, o exame sob anestesia geral pode ser necessário. O exame físico também é extremamente importante para permitir que o médico evite testes desnecessários, como tomografias computadorizadas.</p>	
<p>Corpo estranho de palato duro em paciente pediátrico: relato de caso</p>	<p>Meshal Atiyah, 2024.</p>	<p>Adesivo cilíndrico.</p>	<p>Criança, do sexo feminino, quatro anos com um pedaço de metal incrustado em seu palato duro.</p>	<p>A apresentação foi aguda, e o corpo estranho foi removido com sucesso. Nenhuma complicação foi observada no acompanhamento de duas semanas.</p>	

Um objeto incomum no canal radicular de um dente primário – um relato de caso.	Treville Pereira, 2013.	Parafuso de metal.	Um menino indiano de 7 anos foi acompanhado por seus pais à nossa clínica odontológica, em Airoli, Navi Mumbai, Maharashtra, Índia, com uma queixa de dor e inchaço em relação aos dentes de trás do lado direito. O paciente deu um histórico de dor de 1 semana de duração e	O dente foi extraído e o corpo estranho foi recuperado do canal para evitar quaisquer complicações.	
--	-------------------------	--------------------	--	---	--

### CONSIDERAÇÕES FINAIS

Este trabalho ressalta a importância de um diagnóstico preciso e de um manejo adequado na identificação e tratamento de corpos estranhos na cavidade oral de crianças. Os resultados evidenciam que tais corpos apresentam ampla diversidade de formas e materiais, sendo o palato duro o local mais frequentemente acometido. O estudo também destacou que uma anamnese detalhada, associada a exames

clínicos e complementares, é essencial para evitar erros diagnósticos, como confusão com patologias mais graves. Os casos relatados revelaram a relevância de protocolos padronizados para a remoção segura desses objetos, a fim de minimizar complicações, como inflamações ou infecções graves, que podem impactar a saúde geral da criança.

### REFERÊNCIAS

- ABUSAMAAN, Mazen; GIANNOBILE, William V.; JHAWAR, Preeti; GUNARATNAM, Médico Naresh T. Swallowed and aspirated dental prostheses and instruments in clinical dental practice: a report of five cases and a proposed management algorithm. **The Journal of the American Dental Association**, v. 145, n. 5, p. 459- 463, 2014.
- ALAM, Mostafa; TAJBAKSHI, Ardeshir; BADKOOBEH, Ashkan; JAHRI, Mohammad; GOLKAR, Mohsen; TAHERI, Anita; BASERI, Milad. Facilitating the removal of a foreign body in the tongue by intraoperative ultrasound guidance: A case report. **Journal of Medicine and Life**, v. 16, n. 7, p. 1153, 2023.
- ANDRADE, Evelyne; SILVA, Thiago Coelho Gomes da; FREITAS, George Borja de; SANTOS, Stefanny Torres dos; BERNANRDON, Paula; NETO, Salvador Batista do Rego; OLIVEIRA, David Moraes de. Introdução accidental de corpos estranhos na região maxilofacial: relato de dois casos; accidental introduction of strange bodies in the maxillofacial region: report of two clinical cases. **The Open Brazilian Dentistry Journal**, v. 1, n. 1, p. 57-67, 2020.
- ATIYAH, Meshal. Hard Palate Foreign Body in a Pediatric Patient: A Case Report. **Cureus**, v. 16, n. 9, p. e68474, 2024.
- CERQUEIRA, Lucas Souza; ALMEIDA, Alisson dos Santos; REBOUÇAS, Deyvid Silva; SODRÉ, Jardel Santana; MARCHIONNI, Antônio Márcio Teixeira. Remoção de corpo estranho em seio maxilar: relato de caso. **Revista de Cirurgia e Traumatologia Buco-maxilo-facial**, v. 16, n. 2, p. 44-47, 2016.
- COSSELLU, Gianguido; FARRONATO, Giampietro; CARRASI, Antonio; ANGIERO, Francesca. Accidental aspiration of foreign bodies in dental practice: clinical management and prevention. **Gerodontology**, v. 32, n. 3, p. 229-233, 2015.
- MARTORELLI, Sérgio Bartolomeu de Farias; ANDRADE, Felipe Bravo Machado de; CUNHA, Manuella Barbosa; FONSECA, Felipe Leonardo de Melo Almeida. SINUSITE MAXILAR IATROGÊNICA POR TRATAMENTO ENDODÔNTICO: REVISÃO DA LITERATURA E RELATO DE CASO. **Revista da Odontoclínica de Aeronáutica de Recife**, v. 1, n. 2, p. 1-7, 2017.
- GARCIA, Cintia Fagundes; ALVES, Rafael Ciota; GOMES, Fernando Vacilotto; MAYER, Luciano. Intercorrência

com implantes em seio maxilar: relato de caso. **Revista Odontológica do Brasil Central**, v. 26, n. 79, 2017.

GUPTA, G.; GUPTA, D.K.; BHAT, M. Impacto Traumático de Corpo Estranho Incomum na Boca de um Menino de 10 anos: Um Relatório de Caso. **International Journal of Clinical Pediatric Dentistry**, v.13, n. 4, p. 433-436, 2020.

HALKA, Joshua; ZHAO, Xue; KASTEN, Steven J. Reflecting on a foreign body of the hard palate. **Journal of Craniofacial Surgery**, v. 28, n. 3, p. e213-e214, 2017.

LIMA, Everaldo Pinheiro de Andrade; LIMA, Tássia Fernanda Leal de; LEAL, Jefferson Luiz Figueiredo; CARNEIRO, Suzana Célia de Aguiar Soares; CAVALCANTE, Alexandre Bezerra; FILHO, Gilberto Cunha de Sousa. Presença de corpo estranho no complexo buco-maxilofacial: relato de 2 casos. **Revista de Cirurgia e Traumatologia Buco-maxilo-facial**, v. 14, n. 3, p. 45-52, 2014.

MARTORELLI, Sérgio Bartolomeu de Farias, MARTORELLI, Fernando de Oliveira; LINS, Gustavo Passos de Freitas; LACERDA, Erica Passos de Medeiros; ANDRADE, Felipe Bravo Machado de. Sinusopatia iatrogênica por corpo estranho (broca de alta rotação) relato de caso. **Full dent. sci**, p. 45-49, 2018.

PAROLIA, A.; MOHAN, M;. Management of foreign body aspiration or ingestion in dentistry. **Kathmandu University Medical Journal**, v. 7, n. 2, p. 165-171, 2009.

PEREIRA, Treville; PEREIRA, Svyly. An unusual object in the root canal of a primary tooth—a case report. **International Journal of Paediatric Dentistry**, v. 23, n. 6, p. 470-472, 2013.

PINTO, Rohan; HAMPTON, Thomas; DE, Su; DONNE, Adam. Foreign body impaction of the hard palate: tabletop party confetti mimicking button batteries in two infants. **European Archives of Oto-Rhino-Laryngology**, v. 280, n. 6, p. 3023-3026, 2023.

RAY, Jay G.; KASHYAP, Nikita; GHOSE, Sandip; DAS, Monalisa. Corpus alienum (foreign body) embedded in the oral cavity of children: An agony of parents and diagnostic dilemma among clinicians. **Journal of Oral and Maxillofacial Pathology**, v. 27, n. 4, p. 765-767, 2023.

TEWARI, Nitesh; NEERJA, Singh; SUBASH, Singh; AGARWAL, Naina; GUPTA, Narendra Kumar. Corpus alienum on hard palate—an unusual “misdiagnosis” of foreign body: a case report. **International Journal of Pediatric Otorhinolaryngology**, v. 79, n. 12, p. 2463-2465, 2015.

YALCIN, Gamze; DERINOZ-GULERYUS, Oskan; ALAN, Deniz Han; AKCA-CAGLAR, Ayla. How should one intervene when a foreign body is blocking a child's oral cavity?. **Paediatrics and International Child Health**, v. 44, n. 1, p. 30-33, 2024.



---

# ALINHADORES ORTODÔNTICOS SUAS VANTAGENS E DESVANTAGENS – REVISÃO DE LITERATURA

## ORTHODONTICS ALIGNERS THEIR ADVANTAGES AND DISADVANTAGES – LITERATURE REVIEW

Anna Julia Santos Brito<sup>1</sup>; Vitória Estanislau Rodrigues Pereira<sup>1</sup>; Maurício Guilherme Lenza, Fernanda Paula Yamamoto Silva<sup>3</sup>, Milena Moraes de Oliveira Lenza<sup>2</sup>

<sup>1</sup> Acadêmicas do Curso de Odontologia do Centro Universitário Goyazes - UniGoyazes.

<sup>2</sup> Orientadora, Prof. Mestre do curso de Odontologia do Centro Universitário Goyazes - UniGoyazes.

<sup>3</sup> Professora Doutora da Faculdade de Odontologia da Universidade Federal de Goiás

---

### RESUMO

**INTRODUÇÃO:** Os alinhadores ortodônticos oferecem uma alternativa mais estética e discreta quando comparados aos aparelhos fixos tradicionais, que utilizam bráquetes de metal e/ou cerâmica. Os alinhadores atendem à crescente demanda por tratamentos ortodônticos discretos e eficazes. O estudo também destaca benefícios, além de discutir as limitações dos alinhadores em casos mais complexos, onde os aparelhos convencionais podem ser mais eficazes. **OBJETIVO:** Realizar uma revisão de literatura sobre alinhadores, avaliando suas indicações, vantagens e desvantagens no tratamento de diferentes tipos de má oclusão. **METODOLOGIA:** Este trabalho foi conduzido por meio de uma pesquisa estratégica com objetivo descritivo e revisão de literatura. A pesquisa teve como foco abordar as vantagens, desvantagens e indicações dos alinhadores ortodônticos. Para embasar a construção deste estudo, foram utilizadas as bases de dados PUBMED e Scielo com artigos publicados entre 2014 e 2024. **RESULTADOS:** Os resultados do estudo foram nove artigos que se enquadram no objetivo proposto. Artigos esses que evidenciam as movimentações dentárias realizadas com alinhadores ortodônticos, abordando tanto suas vantagens, como por exemplo a flexibilidade no uso, tanto as desvantagens como uma menor eficácia em movimentos dentários complexos e também como o uso de dispositivos auxiliares ampliou suas indicações. **CONSIDERAÇÕES FINAIS:** Conclui-se que os alinhadores são eficazes em movimentos anteroposteriores e transversais, sendo assim indicados para má oclusões leves a moderadas, e apresenta limitações em movimentos verticais, rotações e em casos mais complexos. O estudo apresenta algumas limitações, portanto é fundamental que pesquisas futuras sejam realizadas para uma compreensão mais aprofundada.

**Palavras-chave:** Alinhadores, aparelhos ortodônticos, vantagens, desvantagens.

### ABSTRACT

**INTRODUCTION:** Orthodontic aligners offer a more aesthetic and discreet alternative compared to traditional fixed appliances that use metal and/or ceramic brackets. Aligners address the growing demand for discreet and effective orthodontic treatments. The study also highlights their benefits while discussing the limitations of aligners in more complex cases, where conventional appliances may be more effective. **OBJECTIVE:** To conduct a literature review on aligners, evaluating their indications, advantages, and disadvantages in the treatment of different types of malocclusion. **METHODOLOGY:** This study was conducted through a strategic research approach with a descriptive objective and a literature review. The research focused on addressing the advantages, disadvantages, and indications of orthodontic aligners. To support the development of this study, the PUBMED and Scielo databases were used, with articles published between 2014 and 2024. **RESULTS:** The study's findings included nine articles that aligned with the proposed objective. These articles highlighted the dental movements achieved with orthodontic aligners, addressing both their advantages—such as flexibility of use—and disadvantages, including lower efficacy in complex dental movements. Additionally, they discussed how the use of auxiliary devices has expanded their indications. **FINAL CONSIDERATIONS:** It is concluded that aligners are effective for anteroposterior and transverse movements, making them suitable for mild to moderate malocclusions, but they present limitations in vertical movements, rotations, and more complex cases. The study acknowledges certain limitations, emphasizing the need for future research to achieve a more in-depth understanding.

**Key-words:** Aligners, orthodontic appliances, advantages, disadvantages.

---

### INTRODUÇÃO

Os alinhadores ganharam visibilidade nos últimos anos, sendo uma alternativa para o tratamento ortodôntico com aparelhos fixos e

sua procura vem crescendo em decorrência da sua estética. (MACHADO, 2020).

Diante disso, os alinhadores surgiram como uma solução eficaz para pacientes que

desejam corrigir problemas de má oclusões dentárias de maneira discreta. Com o avanço das técnicas ortodônticas, uma variedade de sistemas de alinhadores foram desenvolvidos para solucionar essa demanda crescente, como a Invisalign que foi a pioneira no uso da tecnologia 3D e o Clear Aligner que é fabricado pelo próprio ortodontista. Essa evolução tecnológica além de melhorar a eficácia dos tratamentos, também contribui para a qualidade de vida dos pacientes, oferecendo uma alternativa eficaz e esteticamente agradável se comparado com os aparelhos ortodônticos convencionais (GERVÁSIO; VAZ; MONTES, 2023)

Tradicionalmente, o tratamento ortodôntico era realizado com aparelhos fixos, compostos por bráquetes que podem ser confeccionados de aço inoxidável, titânio, plástico, policarbonato e cerâmica e fios metálicos. Entretanto, os alinhadores têm se tornado uma alternativa cada vez mais popular, prometendo benefícios como maior conforto, estética e a possibilidade de remoção. Contudo, a escolha dos alinhadores, especialmente em comparação com os aparelhos fixos convencionais, é um aspecto que ainda suscita discussões na literatura científica, por tanto o cirurgião dentista deve conhecer os estudos já existentes. (SOUSA et al., 2021).

O presente estudo tem como principal objetivo realizar uma revisão bibliográfica abrangente sobre os alinhadores, explorando seus diversos aspectos, incluindo as suas indicações, vantagens e desvantagens associadas ao seu uso. Esta análise busca aprofundar o entendimento sobre como esses dispositivos se comparam aos métodos ortodônticos tradicionais, especialmente em relação à eficácia no tratamento de diferentes tipos de má oclusões.

Além disso, o estudo se propõe a examinar os benefícios proporcionados pelos alinhadores, como a discríção estética, o conforto e a facilidade de remoção, bem como as limitações que podem surgir em casos de maior complexidade, onde os aparelhos convencionais podem ter um desempenho melhor.

## REVISÃO DE LITERATURA

### Conceito e Classificação

Os avanços tecnológicos e os constantes estudos na área fizeram o

tratamento ortodôntico evoluir significativamente em diversos aspectos, trazendo opções de tratamentos capazes de atender melhor às necessidades e preferências dos pacientes.

Entre as principais alternativas disponíveis estão os aparelhos fixos convencionais, conhecidos pelos seus bráquetes metálicos, e os tratamentos com alinhadores ortodônticos. Os alinhadores são uma opção altamente popular entre as crianças e os adolescentes com o lançamento do Invisalign First e também dos adultos que desejam um tratamento ortodôntico discreto. (MENDES RIBEIRO et al., 2023). Os alinhadores oferecem maior praticidade, estética e previsibilidade em relação com os aparelhos ortodônticos convencionais em algumas má oclusões.

O processo de desenvolvimento dos alinhadores pode ser categorizado em três gerações. Na primeira geração havia uma dependência exclusiva do alinhador, sem acessórios adicionais, desta forma os resultados eram limitados e não era possível tratar casos complexos e com grandes discrepâncias, se comparado a aparelhos fixos, apresentou menor taxa de aprovação e eficácia (PUTRINO; BARBATO; GALLUCIO, 2021).

Na segunda geração, a grande inovação foi a inclusão de acessórios como Attachments e elásticos intermaxilares para melhorar a movimentação dentária, assim aumentando a retenção, precisão e previsibilidade, especialmente em casos de rotação dentária, entretanto os Attachments causam um efeito desconfortável em relação à estética. (MACHADO, 2020).

A terceira geração de alinhadores apresentou uma melhora em relação à automatização, a colocação de attachments passou a ser automatizada por softwares, permitindo ao dentista solicitar posições específicas para cada caso. Atualmente, existem vários tipos de attachments (elipsóide, chanfrado, retangular entre outros), cada um com funções específicas para controlar os movimentos dentários. Além disso, a *Invisalign* trouxe novas tecnologias com áreas de pressão (*SmartForce*), otimização de *attachments* e rampas de mordida (*Bite Ramps*), que permitem uma maior previsibilidade dos movimentos dentários. (PUTRINO; BARBATO; GALLUCIO, 2021).

Ao longo das gerações, os alinhadores

evoluíram significativamente, passando de um sistema simples e com resultados limitados para um sistema altamente tecnológico e capaz de tratar casos mais complexos. A primeira vez que a literatura trouxe relatos sobre os alinhadores ortodônticos foi em 1945, apresentado por Kesling que era realizado com base num setup individualizado em gesso. (SOUZA et al., 2022).

Porém, somente em 1999, com a evolução da Align Technology, surgiu o *Invisalign*, o mais conhecido dos alinhadores atualmente. Seu objetivo é movimentar a arcada dentária utilizando tecnologia 3D, ou seja, fazendo uso de recursos digitais tridimensionais. São confeccionados por meio de computadores e softwares modernos ou em laboratórios. (SOUZA et al., 2022).

A marca *Invisalign* foi lançada ao mercado para o consumidor americano e não parou de evoluir desde então, os maiores avanços aconteceram em 2013 com os lançamentos do *Smart track*, este seria um plástico com mais qualidade, força mais constante, alta elasticidade e resiliência, além de adaptação mais precisa e transparência (MENDES RIBEIRO et al., 2023). Dois anos depois, em 2015, aconteceu o aprimoramento com inteligência artificial do *Clincheck*, que permite ao ortodontista ter controle completo do *Setup* digital.

Os diferentes sistemas de alinhadores ortodônticos variam principalmente em relação ao método de confecção e à tecnologia envolvida.

## METODOLOGIA

A presente revisão de literatura foi conduzida por meio de uma pesquisa estratégica com objetivo descritivo e revisão de literatura. A pesquisa teve como foco abordar as indicações, vantagens e desvantagens dos

alinhadores ortodônticos através de uma revisão bibliográfica.

Para o afinamento da busca e garantir o aprimoramento da pesquisa, foram pesquisados através das bases de dados: PUBMED e Scielo (Scientific Electronic Library Online), com base nos termos "alinhadores", "aparelho ortodôntico". Bem como na língua inglesa: "aligners", "orthodontic appliance", and "advantages". Esses termos foram combinados para estabelecer conexões relevantes e garantir a abrangência da pesquisa.

Para a seleção dos artigos, foram estabelecidos critérios temporais e de relevância conforme descritos a seguir: artigos com ano de publicação entre 2014 e 2024, que abordam a eficácia dos tratamentos com alinhadores ortodônticos, que discutem as vantagens e desvantagens, que comparam com os sistemas fixos convencionais, revisão de literatura e ensaio clínico randomizado.

Os critérios de exclusão utilizados foram: artigos que não condizem com a temática abordada no estudo, artigos duplicados, intervenção ortodôntica em animais e estudos publicados a mais de 10 anos.

Após a aplicação dos critérios de inclusão e exclusão, foram identificados 9 artigos que atendiam aos requisitos específicos para os resultados finais da pesquisa (Quadro 1). Esses artigos foram selecionados para análise, por serem considerados relevantes e pertinentes aos objetivos propostos no estudo.

## RESULTADOS

Foram incluídos 9 estudos na presente revisão de literatura, abrangendo os diferentes tópicos discutidos. Com base nesses estudos, foi elaborada uma tabela que apresenta a relação dos artigos científicos selecionados, organizados por autor, ano, título, revista/fonte e síntese.

Quadro 1. Artigos selecionados para o estudo.

Autoria/Ano	Título	Revista/Fonte	Síntese
Azaripour et al., (2015)	Aparelho ortodônticos versus Invisalign: Parâmetros gengivais e satisfação dos pacientes durante o tratamento - Um estudo transversal	BMC Oral Health	O artigo é de acesso aberto permitindo uso e reprodução, está sob a licença da Creative Commons. O estudo comparou a Invisalign e os aparelhos ortodonticos fixos em relação a higiene oral e a satisfação dos pacientes durante o tratamento de ambos os grupos.

ROSSINI et al., (2015)	Efficacy of clear aligners in controlling orthodontic tooth movement: A systematic review	The Angle Orthodontist, Vol 85, No 5, 2015	Tem o objetivo de avaliar a eficácia da movimentação dentária com alinhadores ortodônticos;
Cardoso et al. (2020)	Pain level between clear aligners and fixed appliances: a systematic review	Progress in Orthodontics	O artigo tem como objetivo investigar e comparar a dor associada aos alinhadores ortodônticos em relação aos aparelhos fixos convencionais, visando fornecer informações relevantes para a prática clínica.
Machado RM et al., (2020)	Space closure using aligners.	Dental Press J Orthod, SCIELO	Com a crescente demanda por alternativas mais estéticas e confortáveis para tratamentos ortodônticos, e o significativo avanço tecnológico na área, os alinhadores ortodônticos ganharam uma relevância considerável.
Putrino; Barbato e Galluccio (2021)	Clear Aligners: Between Evolution and Efficiency—A Scoping Review.	PubMed International Journal of Environmental Research and Public Health	Os alinhadores ortodônticos passaram por uma diversificação e evolução significativas nos últimos anos, suas características principais, como o material, design da margem gengival, os attachments, os divots e os auxiliares, o que ampliou suas indicações e melhorou sua eficiência.
SOUSA, Heloisa A. de F. et al. (2021)	Aparelhos ortodônticos invisíveis: uma revisão	Research, Society and Development	A ortodontia é uma especialidade que se dedica a avaliar o crescimento e o desenvolvimento da face e dos dentes, com o objetivo de prevenir e corrigir má oclusões dentárias, bem como tratar desvios de normalidade na estrutura facial.
Souza, Rafaela L. et al., (2022)	Alinhadores ortodônticos – relato de caso.	Brazilian Journals of Development	Atualmente, a preocupação com a estética tem se tornado cada vez mais relevante, levando jovens e adultos a adotarem uma nova postura social, especialmente no que diz respeito ao uso de aparelhos ortodônticos.
Gervásio, N, R; Montes, T, C. (2023)	Alinhadores Transparentes e o Tratamento Restaurador Estético: uma revisão narrativa	Brazilian Journal of Implantology and Health Sciences	O artigo discute a evolução das tecnologias, destacando o uso de softwares para os alinhadores ortodônticos, que melhoram a estética e funcionalidade, demonstra através de pesquisas a eficácia e satisfação dos pacientes com o uso de alinhadores.
Mendes Ribeiro SM. et. al. (2023)	Alinhadores ortodônticos: entre a paixão e a ciência	Dental Press J Orthod.	O artigo discute sobre a eficiência e os desafios dos alinhadores ortodônticos, abordando aspectos técnicos, biomecânicos e a importância da adesão do paciente ao tratamento. Também fala da importância de saber os efeitos reais além do alinhador de todo o marketing envolvido.

## Vantagens

As vantagens voltadas para os pacientes são de aspecto estético, já que os alinhadores são transparentes e se integram à cor natural dos dentes; Outra vantagem é que o paciente pode retirar o alinhador para comer, participar de eventos especiais e para escovar os dentes, proporcionando maior flexibilidade e aceitação do paciente. (GERVÁSIO; VAZ; MONTES, 2023).

Os alinhadores são confeccionados a partir de uma única impressão no início do tratamento, o que garante comodidade ao paciente, também é possível determinar quais dentes serão movidos e prever o tempo, tipo e intensidade do movimento, o tratamento com alinhadores reduz o risco de lesões nos tecidos moles, oferecendo maior conforto em comparação aos aparelhos convencionais (MENDES RIBEIRO et al., 2023);

Por tanto, vale ressaltar também as vantagens em relação à saúde gengival, pois os índices periodontais, assim como a quantidade e a qualidade do biofilme dental, tendem a ser melhores durante o tratamento com alinhadores comparado com os alinhadores ortodônticos fixos. Isso se deve ao fato de os alinhadores serem removíveis, permitindo uma higiene oral mais eficaz. Por outro lado, na terapia ortodôntica fixa, a presença de bráquetes, bandas e arcos pode dificultar a limpeza adequada dos dentes, o que facilita o acúmulo de biofilme dental. Esse acúmulo pode levar ao desenvolvimento de manchas brancas, cáries e até comprometer a saúde periodontal, aumentando o risco de doenças gengivais (AZARIPOUR et al., 2015).

Igualmente as vantagens refletem para o profissional, os setups digitais melhora a comunicação com o paciente e a previsibilidade do tratamento, os alinhadores representam uma alternativa atraente para pacientes que não se adaptam ao uso de aparelhos ortodônticos fixos. A escolha de alinhadores também pode contribuir para o aumento da eficiência e otimização dos tratamentos, impactando positivamente o rendimento profissional; bem como a motivação dos pacientes para utilizar os alinhadores devido à sua discricção, gerando um efeito positivo no marketing (MACHADO et al., 2020).

### **Desvantagens**

Todo tratamento ortodôntico envolve algum grau de desconforto durante o processo de adaptação, pois os dentes são retirados de sua posição de estabilidade. Isso ocorre devido ao uso do aparelho ortodôntico. Assim, é comum que haja certa sensibilidade nos primeiros dias, seja ele no tratamento com aparelho ortodôntico fixo ou com alinhadores. No entanto, o tipo de aparelho pode influenciar no nível de desconforto, um estudo mostrou que o alinhador de marca invisalign causa um nível de dor inferior até 3 meses de tratamento comparado com os aparelhos fixos convencionais, depois dos meses iniciais eles se igualam. (CARDOSO et al. 2020)

Apesar dos avanços no sistema de alinhadores, ele ainda apresenta limitações para corrigir certos tipos de má oclusões dentárias, os movimentos de rotação e verticalização tem baixa previsibilidade mesmo com o auxílio de acessórios. A seleção adequada dos casos é crucial para o sucesso

do tratamento e para prever o tempo de tratamento, outra desvantagem dos alinhadores, já que corrigir má oclusões em casos mais complexos pode levar um tempo maior de tratamento comparado aos aparelhos ortodônticos fixos. (MENDES RIBEIRO et al., 2023).

Outro fator que pode ser um obstáculo é que os alinhadores se tratam de um sistema removível ou seja a colaboração do paciente é fundamental. Caso o paciente não use os alinhadores conforme recomendado, o tratamento pode atrasar ou até mesmo vir a falhar. (SOUZA et al., 2022).

### **DISCUSSÃO**

Esse estudo objetivou investigar e fornecer melhores informações sobre a eficácia dos alinhadores em relação aos aparelhos convencionais, buscando explorar suas indicações, vantagens e o impacto que podem ter no tratamento ortodôntico (MACHADO et al., 2020).

Como toda inovação trazida para o público, inicialmente podem apresentar certa resistência na receptividade do produto, com os alinhadores não foi diferente, nos primeiros anos de utilização do sistema de alinhadores, não havia estudos suficientes para avaliar o planejamento e os efeitos dos alinhadores. (MENDES RIBEIRO et al., 2023). No entanto, ao longo dos anos, inovações nos biomateriais, na tecnologia e no uso de recursos como attachments, ancoragem com mini-implantes e ligas de borrachas permitiram melhorias significativas no tratamento. Essas inovações proporcionaram aos profissionais a capacidade de tratar um conjunto mais amplo de casos com maior previsibilidade, aumentando a eficácia do uso dos alinhadores e automaticamente o sucesso com o público. (SOUSA et al., 2021)

Estudos indicam que os alinhadores são eficazes na realização de diversos movimentos dentários ortodônticos. As indicações gerais para o uso de alinhadores incluem casos de apinhamento leve, variando entre 1 a 5 mm, assim como problemas de espaçamento de mesma magnitude. Esses aparelhos são eficazes em algumas situações de sobremordida profunda (SOUSA et al., 2021), porém quanto mais profunda a sobremordida, maior será a correção no clincheck e com isso uma menor eficiência e previsibilidade no tratamento (MENDES RIBEIRO et al., 2023).

Também podem ser utilizados em tratamentos de arcos dentários atrésicos, em casos de intrusão absoluta, geralmente de um ou dois dentes, de apinhamento severo que exigem a extração de incisivos inferiores, além de serem indicados para molares que necessitam de inclinação distal para alcançar o alinhamento adequado. (SOUSA et al., 2021). No entanto, os novos estudos mostraram que a distalização dos molares inferiores é de difícil controle, com uma menor resposta o mesmo acontece com o tratamento de arcos dentários atrésicos que tem uma previsibilidade inferior na expansão na área de molares. (MENDES RIBEIRO et al., 2023).

Os alinhadores apresentam algumas limitações, como os movimentos de rotação e os movimentos verticais. Essas limitações incluem: Má oclusões complexas que exigem a extração de pré-molares e incisivos inferiores, extrusões e rotações dentárias, bem como em casos de mordida profunda acentuada ou mordida aberta (MENDES RIBEIRO et al., 2023). Com os recursos auxiliares aumentando o poder de correção é possível tratar algumas dessas limitações, porém os alinhadores requerem um maior tempo de tratamento comparado com os aparelhos convencionais fixos em tratamentos de má oclusões complexas, com isso os aparelhos fixos ainda são considerados a opção mais eficaz devido ao maior controle que oferecem sobre esses movimentos dentários. (SOUSA et al., 2021)

Vale ressaltar também que, o tratamento com alinhadores está passando por melhorias e inovações para tratar casos mais complexos, novos materiais, desenhos dos alinhadores e os recursos auxiliares como os attachments trazem eficácia e aumenta o poder de correção das má oclusões pelos alinhadores. O avanço da tecnologia tem proporcionado uso de tecnologias digitais de escaneamento, planejamento, modelagem tridimensional utilizando sistema computacional, e o ClinCheck que facilita a previsibilidade e a comunicação com o paciente. (SOUSA et al., 2021). Porém ainda existem ressalvas sobre a aceitação dos os attachments, um estudo mostrou que pacientes que necessitam de muitos attachments preferem a aparência dos braquetes de cerâmica em vez dos alinhadores com vários attachments. (MENDES RIBEIRO et al., 2023)

Assim, a escolha entre o tratamento ortodôntico com alinhadores e aparelhos fixos

convencionais deve ser cuidadosamente avaliada com base nas necessidades específicas de cada paciente. É essencial consultar um ortodontista para avaliar qual opção é a mais indicada para cada caso.

## **CONSIDERAÇÕES FINAIS**

A análise realizada neste estudo de revisão de literatura evidencia que mesmo com o avanço dos alinhadores, os estudos ainda apontam dificuldades e baixa previsibilidade em alguns movimentos, como os movimentos de rotação e movimentos verticais. Por outro lado os alinhadores tem facilidade com movimentos anteroposteriores e transversais, demonstrando eficácia no tratamento de má oclusões leves a moderadas, mas têm limitações quando se trata de casos mais severos. Também vale destacar que os alinhadores requerem um tempo maior de tratamento comparado com os aparelhos fixos convencionais quando se trata de movimentos complexos.

O ponto alto é a estética, pois os alinhadores oferecem uma opção eficaz para pacientes que buscam um tratamento ortodôntico estético e discreto, proporcionando resultados sem alterações bruscas no sorriso durante o processo.

As principais desvantagens dos alinhadores estão relacionadas à necessidade de colaboração constante do paciente. Portanto, é fundamental que os ortodontistas forneçam informações claras sobre o uso, a higienização e a adaptação dos alinhadores, além de manter uma comunicação constante para garantir o sucesso do tratamento.

A crescente popularidade dos alinhadores torna fundamental para os ortodontistas entender não apenas as movimentações dentárias que podem ser realizadas com esse sistema, mas também as limitações associadas a essa modalidade de tratamento. A evolução dos alinhadores ao longo dos últimos anos tem trazido inovações significativas para a prática ortodôntica, e é responsabilidade dos profissionais acompanhar esses avanços para oferecer o melhor cuidado possível aos pacientes. A busca contínua por novos métodos de diagnóstico e tratamento é essencial para maximizar os benefícios e melhorar ainda mais os resultados para os pacientes.

É válido ressaltar que este estudo

apresenta algumas limitações. Portanto, é fundamental que futuras pesquisas sejam realizadas nesta área, visando uma compreensão mais aprofundada dos benefícios e limitações do uso de alinhadores ortodônticos. Estudos adicionais podem

explorar diferentes abordagens de tratamento, protocolos de cuidados, bem como investigar o impacto dos alinhadores em casos mais complexos, permitindo uma avaliação mais detalhada de sua eficácia e possíveis desafios.

#### REFERÊNCIAS BIBLIOGRÁFICAS

AZARIPOUR, A. et al. Braces versus Invisalign®: gingival parameters and patients' satisfaction during treatment: a cross-sectional study. **BMC Oral Health**, v. 15, n. 1, 24 jun. 2015. Disponível em: < <https://link.springer.com/article/10.1186/s12903-015-0060-4> >. Acesso em: 06 de set de 2024.

CARDOSO, P. C. et al. Pain level between clear aligners and fixed appliances: a systematic review. **Progress in Orthodontics**, v. 21, n. 1, 20 jan. 2020. Disponível em: < <https://pmc.ncbi.nlm.nih.gov/articles/PMC6970090/> >. Acesso em: 15 de mar de 2024.

GERVÁSIO, N. R.; VAZ DA SILVEIRA, M. L.; MONTES, T. C. Alinhadores Transparentes e o Tratamento Restaurador Estético: uma revisão narrativa. **Brazilian Journal of Implantology and Health Sciences**, v. 5, n. 5, p. 3169–3192, 17 nov 2023. Disponível em: < <https://bjih.emnuvens.com.br/bjih/article/view/866> >. Acesso em: 1 nov. 2024.

MACHADO, R. M. Space closure using aligners. **Dental Press Journal of Orthodontics**, v. 25, n. 4, p. 85–100, ago. 2020. Disponível em: < <https://pubmed.ncbi.nlm.nih.gov/32965392/> >. Acesso em: 28 de ago de 2024.

MENDES RIBEIRO, S. M. et al. Orthodontic aligners: between passion and science. **Dental Press Journal of Orthodontics**, v. 28, n. 6, 2023. Disponível em: < <https://doi.org/10.1590/2177-6709.28.6.e23spe6> > Acesso em: 25 de nov de 2024.

PUTRINO, A.; BARBATO, E.; GALLUCCIO, G. Clear Aligners: Between Evolution and Efficiency—A Scoping Review. **International Journal of Environmental Research and Public Health**, v. 18, n. 6, p. 2870, 11 mar. 2021. Disponível em: < <https://pubmed.ncbi.nlm.nih.gov/33799682/> > Acesso em: 12 de ago de 2024.

ROSSINI, G. et al. Efficacy of clear aligners in controlling orthodontic tooth movement: a systematic review. **The Angle Orthodontist**, v. 85, n. 5, p. 881–9, 2015. Disponível em: < <https://pmc.ncbi.nlm.nih.gov/articles/PMC8610387/> >. Acesso em: 25 de jul de 2024.

SOUSA, H. A. de F. et al. Aparelhos ortodônticos invisíveis: uma revisão. **Research, Society and Development**, v. 10, n. 1, p. e5510111259, 3 jan. 2021. Disponível em: < [https://www.researchgate.net/publication/348197681\\_Aparelhos\\_ortodonticos\\_invisiveis\\_uma\\_revisao](https://www.researchgate.net/publication/348197681_Aparelhos_ortodonticos_invisiveis_uma_revisao) >. Acesso em: 20 de set de 2024.

---

## ABORDAGEM ODONTOLÓGICA EM CRIANÇA NÃO COLABORADORA COM CÁRIE SEVERA NA INFÂNCIA – RELATO DE CASO

### DENTAL APPROACH IN A UNCOOPERATIVE CHILD WITH SEVERE CARIES IN CHILDHOOD – CASE REPORT

Ana Clara Araújo Tomé<sup>1</sup>, Debora Peres Lacerda<sup>1</sup>, Anna Alice Anabuki<sup>2</sup>

<sup>1</sup> Acadêmico do Curso de Odontologia da Faculdade União de Goyazes.

<sup>2</sup> Orientadora: Prof. Me.do curso de Odontologia da Faculdade União de Goyazes.

---

#### RESUMO

**INTRODUÇÃO:** Para minimizar os danos causados pela dor de dente, é necessário garantir que o seu diagnóstico ocorra corretamente e de forma imediata. Diagnosticar a dor durante a infância é um desafio, uma vez que, nessa época, ainda há pouco desenvolvimento cognitivo e verbal da criança, limitando, dessa forma, a capacidade de verbalização sobre a dor. **OBJETIVO:** Relatar um caso clínico de abordagem odontológica (terapia pulpar radical ou exodontia) em paciente infantil com comportamento não colaborador e diagnóstico de cárie severa na infância. **METODOLOGIA:** Paciente A.P.V., 7 anos e 09 meses de idade, sexo feminino, encaminhada à Clínica Infantil da Faculdade União de Goyazes, com diagnóstico de cárie severa na infância e necessidade de tratamento odontológico complexo (pulpectomia ou exodontia). **RESULTADOS:** Devido ao comportamento não colaborador persistente da criança mesmo sob sessões de condicionamento do comportamento infantil, a equipe odontológica e a família optaram pela utilização de técnicas de mínima intervenção nos dentes com lesões cariosas rasas e médias e nas lesões cariosas profundas com comprometimento pulpar, a intervenção selecionada foi a exodontia. **CONCLUSÃO:** A abordagem odontológica da equipe e da família em prol a melhor conduta terapêutica para a condição bucal da criança foi importante, uma vez que o planejamento individualizado depende diretamente do diagnóstico adequado e do comportamento infantil, aliados a condição financeira e satisfação do paciente e da família com a técnica a ser utilizada.

**PALAVRAS-CHAVE:** Cárie dentária. Cirurgia bucal. Endodontia. Odontopediatria.

#### ABSTRACT

**INTRODUCTION:** To minimize the damage caused by toothache, it is necessary to ensure that its diagnosis occurs correctly and immediately. Diagnosing pain during childhood is a challenge, since, at that time, there is still little cognitive and verbal development of the child, thus limiting the ability to verbalize about pain. **OBJECTIVE:** To report a clinical case of dental approach (radical pulp therapy or extraction) in a child patient with uncooperative behavior and diagnosis of severe caries in childhood. **METHODOLOGY:** Patient A.P.V., 7 years and 09 months old, female, referred to the Children's Clinic of Faculdade União de Goyazes, diagnosed with severe childhood caries and need for complex dental treatment (pulpectomy or extraction). **RESULTS:** Due to the child's persistent uncooperative behavior even under child behavior conditioning sessions, the dental team and family opted for the use of minimal intervention techniques in teeth with shallow and medium carious lesions and in deep carious lesions with pulp involvement, the selected intervention was extraction. **CONCLUSION:** The dental approach of the team and the family in favor of the best therapeutic approach for the child's oral condition was important, since the individualized planning depends directly on the adequate diagnosis and the child's behavior, combined with the financial condition and patient satisfaction and of the family with the technique to be used.

**KEYWORDS:** Dental caries. Oral surgery. Endodontics. Pediatric Dentistry.

---

#### INTRODUÇÃO

Dor de dente é uma condição tipicamente inflamatória (DE LEEUW; KLASSER, 2013) resultante de infecções ou outros danos teciduais (DREW, 2015) que acomete aproximadamente 22% das crianças jovens brasileiras (BRASIL, 2012; SOUZA; MARTINS, 2016). Essa dor está comumente relacionada à cárie dentária (CAVALCANTE *et al.*, 2018; SOUZA; MARTINS, 2016) e é capaz de impactar negativamente a qualidade de vida

relacionada à saúde bucal das crianças e de seus familiares (CORRÊA-FARIA *et al.*, 2018). Crianças com dor de dente podem ter ainda mais medo odontológico do que aquelas sem dor (TORRIANI *et al.*, 2014), o que dificulta a realização do seu tratamento.

Para minimizar os danos causados pela dor de dente, é necessário garantir que o seu diagnóstico ocorra corretamente e de forma imediata. Diagnosticar a dor durante a infância ainda é um desafio, uma vez que, nessa época, o pouco desenvolvimento



cognitivo e verbal limita a capacidade de verbalização sobre a dor (UPTON; LAWFORD; EISER, 2008). Nesse contexto, o exame radiográfico é importante no complemento ao diagnóstico, uma vez que é possível observar e interpretar imagens, principalmente a relação dente decíduo e germe do dente permanente, pois possibilita a tomada de decisões segura no estabelecimento de um adequado plano de tratamento, principalmente na realização de procedimentos invasivos, como a terapia pulpar radical ou a exodontia (PINHEIRO *et al.*, 2013).

Na Odontopediatria, existem várias indicações da terapia pulpar radical ou à exodontia em dente decíduo, sendo que a capacidade da criança em cooperar durante a realização de procedimento odontológico com maior tempo clínico requer uma avaliação cuidadosa entre a equipe e a família (AAPD, 2017).

Adicionalmente, no atendimento de pacientes pediátricos vários fatores são levados em consideração na tomada de decisão na realização de terapia pulpar ou exodontia, tais como a condição de saúde geral da criança, a relação das raízes do dente decíduo com o sucessor, a avaliação da presença de lesão de cárie comprometendo a região de furca, raízes fraturadas no terço cervical abaixo da crista alveolar ou destruição coronária extensa impossibilitando tratamento restaurador são critérios que determinam (Costa *et al.*, 2019).

Tendo em vista os aspectos mencionados, justifica-se a realização deste estudo de caso clínico, uma vez que se trata de um paciente com necessidade odontológica complexa e invasiva devido a cárie dentária, com problemas comportamentais na cadeira odontológica e que exige uma maior atenção da equipe e da família no planejamento e execução do tratamento.

Dessa forma, o objetivo deste trabalho foi relatar um caso clínico de abordagem odontológica (tomada de decisão frente à abordagem da terapia pulpar radical ou exodontia) em paciente infantil com diagnóstico de lesões de cárie severa na infância e discutir a importância da adequação comportamental em criança com comportamento não colaborador persistente.

## METODOLOGIA

Este trabalho de caso clínico foi realizado na disciplina de Clínica Infantil II do curso de Odontologia da Faculdade União de Goyazes, no município de Trindade – GO, situada no endereço Rodovia GO-060, 3184 - Laguna Park - Vila Emanuel, que foi aprovado pelo Comitê de Ética em Pesquisa da Faculdade União de Goyazes (Projeto parecer número 4.418.892) (Anexo A), com as atribuições definidas de acordo com a Resolução 466/12 do Conselho Nacional de Saúde/Ministério da Saúde e complementares.

Previamente à inclusão na pesquisa, os responsáveis pelas crianças foram esclarecidos sobre os objetivos do estudo e a forma de participação. Havendo concordância em participar, os termos de consentimento livre e esclarecidos e assentimento livre e esclarecido foram assinados pelo responsável e criança, respectivamente.

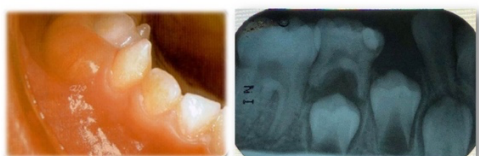
Como critério de inclusão do estudo, foi incluída uma criança com lesões de cárie dentária e necessidade de tratamento odontológico complexo (exodontia e/ou tratamento endodôntico). A criança foi atendida conforme as normas de biossegurança da Instituição e com a utilização de técnicas básicas e não farmacológicas de adequação do comportamento infantil. Todos os cuidados propostos pela Organização Mundial de Saúde foram tomados para prevenção da COVID-19.

Dessa forma, paciente A.P.V., 7 anos e 09 meses de idade, sexo feminino, compareceu à Clínica Escola do curso de Odontologia da Faculdade União de Goyazes, com a seguinte queixa principal da responsável da criança: “Tô com um dente que dói muito”. Durante a anamnese, a mãe relata experiência odontológica prévia com comportamento não colaborador da criança e sintomatologia dolorosa espontânea. Além disso, a criança faz uso de dentifício fluoretado e possui acesso à água fluoretada.

Uma anamnese minuciosa foi realizada de forma a conhecer os fatores de risco à cárie da criança. Avaliar os fatores de risco à cárie consiste em determinar quais indivíduos são prováveis de desenvolver a doença investigando variáveis clínicas,

socioeconômicas, demográficas, ambientais e/ou comportamentais que estejam associadas à doença num determinado período de tempo (COSTA *et al.*,2019) .

Posteriormente, exame físico extra e intraoral foram realizados, além de exames de imagem para complementar o exame clínico com finalidade de se definir um diagnóstico correto e traçar um plano de tratamento mais adequado (Figura 1), sendo que foi observada a presença de abscesso no dente 85, além de relato de dor espontânea e à percussão.



**Figura 1.** Condição clínica intraoral e radiográfica do dente 85.

Sabe-se que em situação de dor espontânea e presença de fístula/abscesso, a terapia pulpar radical é indicada, uma vez que o tecido pulpar apresenta-se em estágio de degeneração avançado ou necrosado. No entanto, o exame radiográfico foi importante para complementar o diagnóstico, pois ao associar o exame de imagem com exame físico, observa-se a falta de integridade da cripta óssea do germe do dente permanente, o que indica para este caso clínico, a exodontia do dente afetado, além da persistência do comportamento não colaborador da criança no atendimento odontológico; o que dificultaria para a realização do tratamento endodôntico.

Para a realização do tratamento do dente decíduo (exodontia), foi utilizada a técnica conforme as orientações do Passo a Passo em Odontopediatria Clínica (COSTA *et al.*,2019).

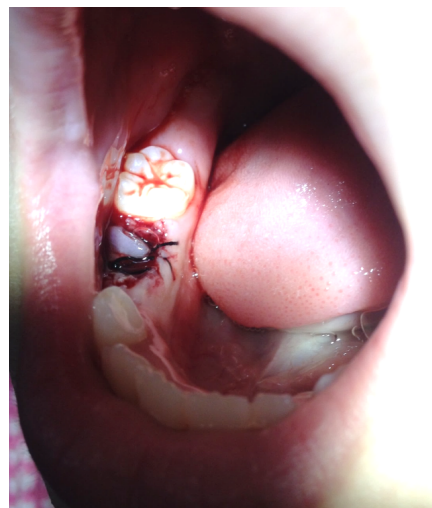## RESULTADOS

Paciente A.P.V., 7 anos e 09 meses de idade, sexo feminino, foi submetida a extração do dente 85 devido a comprometimento avançado da condição clínica e sintomatologia dolorosa espontânea. Isso porque, a persistência do comportamento não colaborador da criança mesmo sob tentativas de adequação do comportamento infantil com a utilização de técnicas básicas e não farmacológicas de

manejo comportamental foram preponderantes para a escolha do tratamento da exodontia como a mais viável para a paciente, uma vez que é essencial promover um bem-estar da criança, melhorando a sua qualidade de vida, principalmente por ser criança com baixa renda, que muitas vezes não tem alternativa de procura.

O passo-a-passo da técnica cirúrgica para exodontia do dente 85 consistiu na realização da anestesia tópica com gel de benzocaína (Benzotop 200mg/g ®, DFL, Brasil) por 1 minuto e, em seguida, a anestesia pterigomandibular com anestésico cloridrato de lidocaína com epinefrina (ALPHACAINA 2% 1:100.000® – NOVA DFL, Brasil). Após a anestesia, foi feito a sindesmotomia (rompimento das fibras do ligamento periodontal com sindesmótomo), uso de alavancas para luxação do dente, uso do fórceps 44 para realização da movimentação vestibulo-lingual ampla e remoção do dente.

Adicionalmente, foi realizada uma curetagem do alvéolo levemente para remoção do tecido de granulação com a irrigação do alvéolo com soro fisiológico e, em seguida, a sutura do alvéolo com fio de seda 4.0 (Figura 2).



**Figura 2.** Sutura após a remoção do dente 85.

Vale ressaltar que, neste caso clínico, não foram possíveis o registro de imagens com qualidade e quantidade, pois como relatado anteriormente, a criança não apresentava comportamento colaborador, ou

seja, durante o atendimento a mesma apresentava movimentos disruptivos (combativos), que foram necessários a estabilização protetora (ativa) para a conclusão do procedimento.

## DISCUSSÃO

A cárie dentária impacta negativamente a qualidade de vida relacionada à saúde bucal em crianças, por isso, necessita ser tratada, especialmente nos casos onde há dor (CORRÊA-FARIA *et al.*, 2018). O tratamento da cárie em escolares deve ser fundamentado em experiência não traumática, para não causar ansiedade odontológica posteriormente (FINUCANE, 2012).

Neste estudo de caso clínico, a criança além da experiência de cárie dentária, apresentava comportamento não colaborador persistente ao atendimento odontológico mesmo sob técnicas básicas de adequação do comportamento infantil. Na maioria das vezes, o uso de técnicas comunicativas para o controle do comportamento das crianças é efetivo, mas uma parcela necessitará de técnicas farmacológicas (HASS, 1996). No entanto, esse acesso não é facilitado para população de baixo nível socioeconômico, uma vez que apresenta alto custo e necessidade de equipamentos de maior complexidade e de estrutura física.

Adicionalmente, é importante ressaltar que quando a criança não tem a sua dor minimizada ou sanada, podem ser observadas consequências físicas como a associação com outras morbidades (AAPD, 2018), além de consequências psicológicas que inclui maior irritabilidade (FREIRE; CORRÊA-FARIA; COSTA, 2018). Nos casos em que a criança é capaz de compreender e

verbalizar o que sente, acredita-se que o diagnóstico da dor possa ser melhorado somando-se o autorrelato (PERETZ; SARNAT, 2010; SHAVIT *et al.*, 2008), sendo que quando há o agravamento das lesões cáries, as crianças tendem a experimentar maior impacto negativo na qualidade de vida relacionada à saúde bucal (CORRÊA-FARIA *et al.*, 2018) e, conseqüentemente, mais dor.

Por sua vez, a média brasileira de experiência de cárie na dentição decídua (ceo-d) é de 2,43 dentes, sendo que dentes cariados correspondem a 80% e dentes perdidos a 2,5% (BRASIL, 2012). Nesse aspecto, a perda precoce desses dentes decíduos podem acarretar mal posicionamento do dente permanente, apinhamentos, mesialização dos dentes posteriores, resultando em espaço insuficiente para erupção dos dentes permanentes (SETIA *et al.*, 2018; DESHPANDE *et al.*, 2019). Neste estudo, a extração do dente decíduo foi inevitável, portanto, a melhor opção era o planejamento e instalação do aparelho do tipo mantenedores de espaço para que não ocorressem consequências negativas nas dimensões da arcada e alteração da oclusão; o que não foi executado no caso clínico em questão devido a desistência do tratamento após a exodontia do dente.

## CONCLUSÃO

Considerando o caso clínico em questão, a abordagem odontológica da equipe e da família em prol à melhor conduta terapêutica (exodontia) para a condição bucal da criança foi importante, uma vez que o planejamento individualizado depende diretamente do diagnóstico adequado e do comportamento infantil, aliados à condição financeira e satisfação do paciente e da família com a técnica a ser utilizada.

## REFERÊNCIAS

AMERICAN ACADEMY OF PEDIATRIC DENTISTRY. Policy on Acute Pediatric Dental Pain Management. *Pediatric Dentistry*, v.39, n.6, p.99-101, 2017.

BRASIL. Ministério da Saúde. Secretaria de Atenção à Saúde. Secretaria de Vigilância em Saúde. SB Brasil 2010: Pesquisa Nacional de Saúde Bucal: resultados principais / Ministério da Saúde. Secretaria de Atenção à Saúde. Secretaria de Vigilância em Saúde. – Brasília : Ministério da Saúde, 2012. 116 p.

BRASIL. Conselho Nacional de Saúde. **Resolução nº 466, de 12 de dezembro de 2012.** Aprova normas regulamentadoras de pesquisas envolvendo seres humanos. Brasília: Diário Oficial da União, 2013.

CAVALCANTE, J.A. *et al.* Tradução, adaptação transcultural e avaliação preliminar da Pain Catastrophizing Scale-Parents para uso no Brasil. **Revista Paulista de Pediatria**, v.36, n.4, p.428-436, 2018.

CORRÊA-FARIA, P. *et al.* Impact of untreated dental caries severity on the quality of life of preschool children and their families: a cross-sectional study. **Quality of Life Research**, v.27, n.12, p.3191-3198, 2018.

COSTA, L.C. *et al.* Passo a passo em odontopediatria clínica (Ebook). Faculdade de Odontologia UFG: Cegraf UFG, 2019.

DE LEEUW, R.; KLASSER, G. American Academy of Orofacial Pain: **Guidelines for Assessment, Diagnosis and Management**. 6ª ed. Hanover, Ill.: Quintessence Publishing, p.121-42, 2013.

DESHPANDE, S. S.; BENDGUDE, V. D.; KOKKALI, V. V. Survival of Bonded Space Maintainers: A Systematic Review. **Int J Clin Pediatr Dent**. v. 11, n. 5, p. 440-443, 2018.

DREW, S. Best practices for management of pain, swelling, nausea, and vomiting in dentoalveolar surgery. **Oral and Maxillofacial Surgery Clinics of North America**, v.27, n.3, p.393-404, 2015.

FINUCANE D. Rationale for restoration of carious primary teeth: a review. **Eur Arch Paediatr Dent**. v. 13, n.6, p. 281-92, 2012.

Hass DA *et al.* A pilot study of the efficacy of oral midazolam for sedation in pediatric dental patients. **J Am Dent Soc Anesthesiol**. v. 43, p.1-8, 1996.

PERETZ, B.; SARNAT, H. Relations between dental and somatic pain in children. **International Journal of Paediatric Dentistry**, v.20, n.3, p.201-206, 2010.

PINHEIRO, H.H.C. Terapia Endodôntica em Dentes Decíduos por Odontopediatria. **Pesq Bras Odontoped Clin Integr**, v.13, n.4, p. 351-356, out, 2013.

SETIA, V.; PANDIT, I. K.; SRIVASTAVA, N.; GUGNANI, N.; GUPTA, M. Banded vs Bonded Space Maintainers: Finding Better Way Out. **Int J Clin Pediatr Dent**. v. 7, n. 2, p. 97-104, 2014.

SHAVIT I. *et al.* Observational pain assessment versus self-report in paediatric triage. **Emergency Medicine Journal**, v.25, n.552-555, 2008.

SOUZA, J.G.; MARTINS, A.M. Dental pain and associated factors in Brazilian preschoolers. **Revista Paulista de Pediatria**, v.34, n.3, p.336-342, 2016.

UPTON, P.; LAWFORD, J.; EISER, C. Parent-child agreement across child health related quality of life instruments: a review of the literature. **Quality of Life Research**, v.17, n.6, p.895-913, 2008.

---

# EFEITOS ADVERSOS DA FLUOROSE DENTÁRIA NA ODONTOPEDIATRIA: REVISÃO DE LITERATURA

## ADVERSE EFFECTS OF DENTAL FLUOROSIS IN ODONTOPEDIATRIA: LITERATURE REVIEW

Cris Evelin Campos<sup>1</sup>; Roberta Gonçalves Barros<sup>1</sup>; Anna Alice Anabuki<sup>2</sup>

<sup>1</sup> Acadêmica do Curso de Odontologia do Centro Universitário Goyazes.

<sup>2</sup> Orientadora: Docente do curso de Odontologia do Centro Universitário Goyazes

---

### RESUMO

**INTRODUÇÃO:** Na Odontologia, defeitos de desenvolvimento de esmalte, como a fluorose dentária, podem comprometer a estética dental, gerando impactos na qualidade de vida da criança e da família. A fluorose dentária é resultado da ingestão crônica de flúor durante o desenvolvimento dental, sendo que a ocorrência e severidade podem variar entre os diferentes indivíduos. **OBJETIVO:** Investigar, a partir de uma revisão da literatura científica, os efeitos adversos da fluorose dentária na Odontopediatria. **METODOLOGIA:** Realizou-se um estudo de revisão da literatura para verificar as evidências disponíveis sobre os efeitos adversos da fluorose dentária na Odontopediatria, além do impacto na qualidade de vida da criança e as conseqüentes alterações na saúde geral das mesmas. Foram realizadas buscas nas bases de dados eletrônicas da área da saúde, como Pubmed, Scielo e Lilacs. Os dados foram apresentados por meio de descrição quantitativa e qualitativa. **RESULTADOS:** Inicialmente, 50 artigos foram identificados, sendo que após a seleção dos estudos de acordo com os critérios de elegibilidade, seis artigos foram selecionados para leitura completa. Destes seis artigos, todos os estudos foram incluídos na revisão da literatura e os seus dados foram extraídos. Observou-se que a ingestão excessiva de fluoreto contribui para aumentar os seus efeitos adversos nos indivíduos acometidos por essa condição clínica. **CONCLUSÃO:** O conhecimento científico sobre os efeitos adversos da fluorose dentária na Odontopediatria é de extrema valia para a prática clínica, especialmente, ao se considerar uma indicação de tratamento estético com a finalidade da redução das manchas fluoróticas. Além disso, o estudo contribui para promoção de saúde bucal e geral das crianças.

**PALAVRAS-CHAVE:** Fluorose dentária. Odontopediatria. Intoxicação por flúor.

### ABSTRACT

**INTRODUCTION:** In Dentistry, defects in enamel development, such as dental fluorosis, can compromise dental esthetics, impacting the quality of life of children and families. Dental fluorosis is the result of chronic ingestion of fluoride during dental development, and the occurrence and severity may vary between different individuals. **OBJECTIVE:** To investigate, based on a review of the scientific literature, the adverse effects of dental fluorosis in pediatric dentistry. **METHODOLOGY:** A literature review study was carried out to verify the available evidence on the adverse effects of dental fluorosis in pediatric dentistry, in addition to the impact on the child's quality of life and the consequent changes in their general health. Searches were performed in electronic databases in the health area, such as Pubmed, Scielo and Lilacs. Data were presented through quantitative and qualitative description. **RESULTS:** Initially, 50 articles were identified, and after selecting the studies according to the eligibility criteria, six articles were selected for full reading. Of these six articles, all studies were included in the literature review and their data were extracted. It was observed that excessive fluoride intake contributes to increasing its adverse effects in individuals affected by this clinical condition. **CONCLUSION:** Scientific knowledge about the adverse effects of dental fluorosis in pediatric dentistry is extremely valuable for clinical practice, especially when considering an indication for aesthetic treatment with the purpose of reducing fluorotic stains. In addition, the study contributes to the promotion of oral and general health in children.

**KEYWORDS:** Dental fluorosis. Pediatric Dentistry. Fluorine intoxication.

---

### INTRODUÇÃO

A fluorose dentária é um distúrbio estético específico, que pode ser descrito como uma condição crônica, onde o desenvolvimento do esmalte é rompido e o esmalte resultante é hipomineralizado (FEJERSKOV; MANJI; BAELUM, 1990; SUNDFELD *et al.*, 2019). Simultaneamente

com o declínio mundial da cárie, a prevalência de fluorose do esmalte aumentou nas últimas duas décadas, o que pode ser explicado por um excesso de flúor ingerido originário de medidas de prevenção da doença cárie, com o uso de dentifrícios fluoretados, enxaguatórios bucais, géis ou vernizes incorporados no esmalte durante o desenvolvimento do dente

(AOBA *et al.*, 2014).

Nesse contexto, o aumento da prevalência de fluorose dentária em todo o mundo tem causado desagrado estético em crianças, o que pode levar a complicações psicológicas e comportamentais nos indivíduos afetados (BUZALAF *et al.*, 2013; PAGLIARO TIANO *et al.*, 2009). As manchas causadas por fluorose “muito leve” e “leve” não constituem um problema de saúde pública, embora, alguns estudos avaliaram que esses níveis de fluorose dentária já são autopercebidas pelas crianças como um problema (BRANDÃO *et al.*, 2002; CANGUSSU *et al.*, 2002; SHEKAR, CHELUVAIAH, NAMILE, 2012). Consequentemente, os pesquisadores estão sendo incentivados a investigar os efeitos dos sinais da fluorose dentária na percepção de um indivíduo e em sua qualidade de vida (BRANDÃO *et al.*, 2002; SHEKAR, CHELUVAIAH, NAMILE, 2012).

Adicionalmente, dependendo da quantidade de absorção de flúor, a duração da exposição ao flúor e estágio da amelogenese, a gravidade do tom varia e requer medidas diferentes (BERTASSONI *et al.*, 2008; CELIK *et al.*, 2013). Portanto, esforços consideráveis são realizados na identificação de um meio eficaz para tratar manchas fluoróticas, que podem ser escolhidas de acordo com a gravidade da lesão (KHANDELWAL *et al.*, 2013).

Tendo em vista os aspectos mencionados, justifica-se a realização deste estudo para uma atualização do conhecimento científico embasado na literatura científica, uma vez que os efeitos adversos da fluorose dentária podem impactar na qualidade de vida da criança e sua família, sendo um impacto negativo quando a criança apresenta diagnóstico de fluorose dentária severa. Dessa forma, o objetivo deste trabalho foi investigar, a partir de uma revisão da literatura científica, sobre os efeitos adversos da fluorose dentária na Odontopediatria.

## METODOLOGIA

O presente trabalho trata-se de um estudo de revisão da literatura, para verificar as evidências disponíveis dos últimos cinco anos (2016 a 2021), sobre os efeitos adversos da fluorose dentária na Odontopediatria. Por sua vez, foram realizadas buscas nas bases de

dados eletrônicas da área da saúde, como MEDLINE por meio do PubMed (<https://pubmed.ncbi.nlm.nih.gov/>), Scientific Electronic Library Online (SciELO) (<https://scielo.org/>) e Literatura Latino-Americana e do Caribe em Ciências da Saúde (LILACS) (<https://lilacs.bvsalud.org/>). As buscas foram realizadas usando-se a seguinte estratégia de pesquisa: *dental fluorosis AND adverse effects offluoride AND pediatric dentistry*, sendo que a estratégia de busca foi modificada de acordo com as regras de sintaxe de cada banco de dados.

Dentre os critérios de inclusão dos estudos foram: - Estudos epidemiológicos (estudos transversais, caso-controle, coorte, ensaios clínicos) ou qualitativos que avaliaram os efeitos adversos da fluorose em crianças; - Artigos publicados em inglês, português ou espanhol; - Tempo de publicação dos estudos – limitado aos últimos cinco anos (2016 a 2021). Por sua vez, dentre os critérios de exclusão foram: - Estudos como: relatos de caso, séries de casos, revisões narrativas, editoriais e protocolos; - Estudos que não relataram a condição clínica de crianças com HMI e experiência de cárie dentária.

Na fase de seleção do estudo, o título e o resumo das referências identificadas na pesquisa de bases de dados foram lidos e submetidos aos critérios de elegibilidade por duas pesquisadoras independentes. As referências consideradas relevantes e aquelas que atenderam aos critérios de inclusão foram submetidas à análise de texto completo. Nos casos em que o texto completo não foi encontrado e quando informações adicionais forem necessárias, os autores foram contatados. Durante a análise de título, resumo ou texto completo, os desacordos foram resolvidos pelo terceiro pesquisador.

## RESULTADOS

### *Seleção dos estudos*

Um total de 50 referências foi identificado. Não houve estudos duplicados. No processo de seleção dos estudos de acordo com os critérios de elegibilidade, excluiu-se 44 artigos, sendo que, os principais motivos de exclusão foram artigos que abordavam questões não relacionadas ao objetivo desta revisão da literatura (n=44). Entre os 06 estudos potencialmente elegíveis

para leitura completa, todos os estudos foram incluídos nesta revisão da literatura. A Figura 1 mostra o processo de busca e os motivos da exclusão das referências após a avaliação do texto completo.

Os estudos adicionados foram publicados em inglês entre os anos de 2016 e 2021. Dentre os três estudos observacionais (SEZGIN Et al., 2019; Kebede Et al., 2016; JAUME Et al., 2020), observou-se que a ocorrência da fluorose está intimamente relacionada a ingestão de água de abastecimento público com níveis de fluoreto maiores que o ideal. Notou-se, em unanimidade nos estudos que a fluorose está associada à ingestão excessiva de flúor, seja ela através da água ou de alimentos. (KEBEDE Et al., 2016; LI et al., 2019).

Adicionalmente, nesses estudos, observou-se que crianças submetidas ao flúor em excesso obtêm como consequência uma estrutura dentária comprometida (XINGCHEN

Et al., 2018), pois a fluorose deixa o esmalte hipomineralizado, mais poroso e friável.

Além disso, constataram que as pessoas com fluorose dentárias mais graves apresentaram maiores predisposições a patologias dentárias, como alterações periodontais. Sendo assim, encontrou a presença de índice alto de placa a sondagem e também a presença de sangramento, a causa pode ser associada com dentes mais retentivos (JAUME Et al., 2020).

Em alguns estudos também foram relatados sinais de fluorose esquelética e não esquelética, assim como alterações no coeficiente de inteligência das crianças avaliadas, sugerindo que os níveis educacionais dos pais podem ter relação com essa avaliação. (KEBEDE Et al., 2016; XINGCHEN Et al., 2018).

Os resultados principais dos estudos incluídos nesta revisão de literatura estão descritos no Quadro 1.

**Quadro 1.** Descrição dos estudos.

Autor, Ano	Tipo de estudo	Número amostral	Desfechos principais	Tempo de acompanhamento
Kebede Et al, 2016	Observacional		<ul style="list-style-type: none"> <li>* A alta ingestão de flúor por crianças em três distritos da Etiópia mostrou que 25% a 60% das crianças ingerem acima do nível superior de 10 mg por dia, o valor definido para prevenir fluorose.</li> <li>* A ingestão total de flúor não foi apenas de água e bebidas, mas também de alimentos.</li> <li>* Alta ingestão foram confirmados por altas concentrações de excreção urinária. Em dois distritos, foi observada fluorose dentária moderada e grave em mais da metade das crianças examinadas.</li> <li>* Sinais de fluorose esqueléticos e não esqueléticos e seus sintomas também foram relatados a maior gravidade e prevalência de fluorose dentária foi no último distrito, onde os alimentos básicos tinham níveis</li> </ul>	24 horas

			mais baixos de cálcio.	
Xingchen Et al., 2018	Estudo de base populacional	2.886 crianças residentes	<p>* As crianças que vivem em áreas endêmicas de fluorose possuíam quociente de inteligência (QI) mais baixo do que as de áreas normais.</p> <p>* Fontes de água potável e as concentrações de flúor em cada vilarejo mantiveram-se em níveis estáveis ao longo da última década.</p> <p>* Um total de 168 amostras de água potável e 2380 amostras de urina foram coletados e analisados para as concentrações.</p> <p>* O grupo com exposição ao flúor de água apresentou probabilidade 47% menor de desenvolver inteligência excelente.</p> <p>* Nossas descobertas sugerem que a exposição excessiva ao flúor, mesmo em nível moderado, resulta em comprometimento da saúde dentária.</p>	
Li et al., 2019	Estudo longitudinal prospectivo	37 milhões, 11 áreas	<p>* O flúor é abundante na natureza e pode ser facilmente dissolvido nas águas subterrâneas.</p> <p>* A ingestão inadequada ou excessiva de flúor pode causar efeitos adversos em crianças.</p> <p>* Níveis de flúor na água potável acima de 10,0 mg/ L pode precipitar mais doenças.</p> <p>* Avaliação de riscos probabilísticos e mapeamento de áreas de fluorose.</p> <p>* Durante o período de 2008 e 2017, 3.427 amostras de água, incluindo água da torneira, água de pinheiro, água de poço e água de nascente, foram recolhidos de 11 áreas administrativas.</p> <p>* Os seres humanos são expostos ao flúor na água potável por via oral de ingestão, absorção</p>	Dez anos (2008 a 2017)



			<p>cutânea e inalação.</p> <p>* Nas 11 regiões geográficas, 63,64% de todas as áreas estavam dentro da faixa ideal de flúor.</p> <p>* Resultados mostraram que aproximadamente 10%, 1,3% e 0,06% crianças, com base nas concentrações médias gerais para os dez anos período, estão em risco de cárie dentária.</p>	
Ling Et al, 2019	Transversal	2430 Crianças	<p>* A exposição ao flúor de baixa a moderada, principalmente pela água potável, foi associado ao aumento do IMC e a chances de sobrepeso / obesidade em crianças chinesas em idade escolar.</p> <p>*Os resultados sugerem que gênero e nível de educação paterna podem modificar essa relação de vulnerabilidade ao flúor</p>	
SezginEt al, 2019	Estudo observacional	30 crianças de 23 famílias	<p>* Durante o atendimento odontológico, indivíduos em desenvolvimento são vulneráveis à fluorose, que é caracterizada por graus de manchas dentais intrínsecas.</p> <p>* Foi coletado informações sobre cárie dentária, fluorose, consumo diário de água e dieta, história infantil e sua história familiar de câncer, cardiovascular riscos / doenças e asma, e obteve uma amostra de sangue para extração de DNA genômico.</p> <p>*Em 23 crianças com fluorose, apenas cinco crianças apresentavam cárie dentária.</p> <p>* Fluoreto na água em níveis 2,5 vezes maiores do que o nível ideal levam a uma alta porcentagem de indivíduos afetados por fluorose.</p>	

Jaume Et al.,2020	Observacional	581 indivíduos	<p>* Tanto a cárie dentária quanto a gengivite foram significativamente associadas com a fluorose dentária moderada ou severa.</p> <p>* Os resultados mostraram que grupos com graus mais severos de fluorose apresentaram maiores taxas de patologia dentária.</p> <p>* Apenas a fluorose leve apresenta um certo efeito protetor contra a cárie.</p> <p>* Índice de placa mais alto foram encontrados e uma maior prevalência de sangramento na sondagem em pacientes com fluorose moderada; isso pode estar relacionado com o desenvolvimento de dentes mais ásperos e retentivos.</p> <p>* A única maneira minimizar a fluorose endêmica é usar água engarrafada, mesmo para cozinhar, e isso representa um custo enorme para as famílias de baixo status socioeconômico.</p>	
-------------------	---------------	----------------	---	--

Fonte: Elaborada pelos autores

## DISCUSSÃO

Nessa revisão de literatura, observou-se que a ingestão de fluoreto em quantidades elevadas poderá causar inúmeras sequelas devido a uma intoxicação de natureza aguda ou crônica. A fluorose dentária é um tipo de seqüela crônica que tem sua origem durante o processo de desenvolvimento do germe dentário. Há um pensamento unânime entre os autores de que o flúor ingerido em excesso pode causar efeitos adversos em crianças (LI et al., 2019; SEZGIN et al., 2019).

O crescimento do flúor na sua forma iônica nas águas de abastecimento público foi considerado necessário para o controle da doença cárie, entretanto, aliado a existência de inúmeras outras formas de fluoreto embutidos em outros produtos disponíveis no mercado, a prevalência da fluorose tem sido maior. Além das seqüelas dentárias constatam-se conseqüências físicas

no corpo humano. Essa exposição ao flúor em nível demasiado ou mesmo moderado tem um significativo potencial em causar uma redução dos níveis de quociente de inteligência (QI) nessas crianças. (XINGCHEN et al., 2018).

Acredita-se que há uma influência direta sobre os níveis do fluoreto ingerido pela criança e o nível educacional dos pais (LING et al., 2019). Muitos pais não apresentam um nível de instrução necessário, o que deixa claro a importância do conhecimento compartilhado e de informações acerca dos efeitos adversos do fluoreto. Tendo em vista que os pais ou cuidadores podem não ter conhecimento a respeito da presença do flúor em determinadas bebidas e alimentos, assim como podem não saber proceder diante do uso de produtos de higiene bucal que contenham flúor.

Este estudo de revisão da literatura investigou as alterações esqueléticas por fluorose. Sinais de fluorose esquelética e os

seus sintomas foram relatados, embora se saiba que isso ocorre em regiões onde a ingestão de flúor é superior a 10 mg por dia (KEBEDE Et al., 2016). A fluorose esquelética é designada como alteração metabólica e incurável acarretada pelo consumo espaçado e contínuo de quantias descomuns de fluoreto. Essa demasia de fluoreto se torna tóxica aos ossos.

Houve uma analogia do flúor com o aumento do índice de massa corporal (IMC) em crianças submetidas à exposição do flúor de baixa a moderada. Existe certa tendência ao sobrepeso ou a obesidade nessas crianças (LING et al., 2019). Pode-se pressupor que o alto consumo de produtos industrializados nos quais possuem em sua composição o fluoreto como um dos ingredientes tenha relação com essa tendência. É necessário que estudos mais específicos sobre esse efeito adverso sejam realizados.

No contexto da cavidade oral e dentária, constatou-se que a presença de cárie e gengivite esteve associada à existência de uma fluorose de natureza moderada a grave. Quando se trata de fluorose leve é possível perceber o contrário, há uma proteção contra a cárie (JAUME et al., 2020). Isso pode ter relação com o desenvolvimento de um dente mais retentivo, visto que um defeito na mineralização do esmalte é uma consequência da ocorrência de fluorose dentária e esse defeito coopera para a formação de um esmalte mais enfraquecido.

Notou-se através dessa revisão de literatura, uma carência de trabalhos relacionados ao tema proposto, os efeitos adversos da fluorose na odontopediatria. Essa carência dificultou uma comparação e uma análise entre trabalhos sobre os maiores efeitos negativos advindos da fluorose dentária, além do enfraquecimento do esmalte dentário e as alterações de natureza estética.

## CONCLUSÃO

Conclui-se que, este estudo de revisão da literatura, contribui de uma forma relevante para o conhecimento científico sobre os efeitos adversos da fluorose dentária na Odontopediatria e o seu impacto na qualidade de vida da criança, uma vez que neste estudo de revisão de literatura, foram consultadas as principais bases de dados eletrônicas da área da saúde e embasadas nas melhores evidências científicas.

Além disso, com o propósito de um tratamento odontológico mais confortável e humanizado para a criança, obteve, com este estudo, um maior avanço no conhecimento e na compreensão sobre as consequências da fluorose dentária na cavidade oral da criança e na sua saúde geral, tendo em vista a importância para a prática clínica, especialmente, ao se considerar a presença cada vez mais comum nas crianças com a ingestão frequente de diferentes meios de abordagens de fluoretos.

## REFERÊNCIAS

- AOBA, T.; FEJERSKOV, O. Dental fluorosis: chemistry and biology. **J Clin Epidemiol**, v. 13, p. 155-170, 2002.
- BRANDÃO, I. M. G. *et al.* Prevalence of dental fluorosis in school children from Marinópolis, São Paulo. **Cad. Saude Publica.**, v. 18, p. 877-81, 2002.
- BROWN LJ, Kingman A, Brunelle JA, Selwitz RH. Most U.S. school children are caries-free in their permanent teeth: this is no myth. **Public Health Reports** 1995;110 (Sep/Oct): p. 531- 533.
- BUZALAF, M. A. *et al.* Seven years of external control of fluoride levels in the public water supply in Bauru. Brazil. **J Appl Oral Sci.**, v. 21, p. 92-8.5, 2013.
- CANGUSSU, M. C. T. *et al.* Dental fluorosis in Brazil: a critical review. **Cad Saude Publica.**, v. 18, p.7-15, 2002.
- CELIK, E.U.; YILDIZ, G.; YAZKAN, B. Clinical evaluation of enamel microabrasion for the aesthetic management of mild-to-severe dental fluorosis. **J. Esthet. Restor. Dent.**, v. 25, p. 422-430, 2013.
- ERTASSONI, L.E.; TORNO, V.; VIEIRA, S.; RACHED, RN.; MAZUR, R.F. In-office dental bleaching and enamel micro abrasion for fluorosis treatment. **J. Clin. Pediatr. Dent.**, v. 32, p.185-187, 2008.

FEJERSKOV, O.; MANJI, F.; BAELUM, V. The nature and mechanisms of dental fluorosis in man. **J Dent Res**, v. 69, p. 692-700, 1990.

KEBEDE, A., *et al*, Dietary fluoride intake and associated skeletal and dental fluorosis in school age children in rural Ethiopian rift valley. **International Journal of Environmental Research and Public Health**. v. 13, n. 8, p. 756, 2016.

KHANDELWAL, V.; NAYAK, U.A.; NINAWA, N. Aesthetic management of dental fluorosis. **BMJ Case Rep**, 2013.

LIU, L., *et al*. Low-to-moderate fluoride exposure in relation to overweight and obesity among school-age children in China. **Ecotoxicology and Environmental Safety**, v.183, 2019.

MIRANDA-RIUS, J.,*et al*. Periodontal and dental conditions of a school population in avolcanic region of Tanzania with highly fluoridated community drinking water. **African Health Sciences**, v, 20, n.1, p. 476–487, 2020.

PAGLIARI TIANO, A. V. *et al*. Fluoride intake from meals served in daycare centers in municipal cities with different fluoride concentrations in the water supply. **Oral Health Prev Dent.**, v. 7, p. 289-95, 2009.

SHEKAR, C; CHELUVAIAH, M. B; NAMILE, D. Prevalence of dental caries and dental fluorosis among 12 and 15 years old school children in relation to fluoride concentration in drinking water in an endemic fluoride of Andhra Pradesh. **Indian J Public Health.**, v. 56, p. 122-8, 2012.

SUNDFELD, D., *et al*. Esthetic recovery of teeth presenting fluorotic enamel stains using enamel micro abrasion and home-monitored dental bleaching. **Journal of Conservative Dentistry**, v. 22, n. 4, p. 401-405, 2019.

YU, X. *et al*. The shold effects of moderately excessive fluoride exposure on children's health: A potential association between dental fluorosis and loss of excellent intelligence. **Environment International**, v. 118, p. 116–124, 2018

YUAN, L., *et al*. Health risk in children to fluoride exposure in a typical endemic fluorosis area on Loess Plateau, north China, in the last decade. **Chemosphere**, v.243, 2020.

---

# APLICABILIDADE DE CÉLULAS-TRONCO DA POLPA DENTÁRIA E SUA RESPOSTA FRENTE A BIOMATERIAIS NA ODONTOLOGIA - REVISÃO DA LITERATURA

## APPLICABILITY OF DENTAL PULP STEM-CELLS AND THEIR RESPONSE TO BIOMATERIALS IN DENTISTRY - LITERATURE REVIEW

Amanda Rodrigues Quirino Galvão<sup>1</sup> Gleyce Ellen de Araújo Silva<sup>1</sup> Renata Alves dos Santos<sup>1</sup>  
Arthur Wilson Florencio da Costa<sup>2</sup>

<sup>1</sup>Acadêmicas do Curso de Odontologia do Centro Universitário Goyazes – UniGoyazes

<sup>2</sup>Orientador: Professor Doutor Arthur Wilson Florencio da Costa, do Centro Universitário Goyazes – UniGoyazes

---

### RESUMO

**INTRODUÇÃO:** Os dentes possuem funções essenciais e são compostos por tecidos especializados, como esmalte, dentina e polpa. Descobertas recentes destacam o potencial regenerativo de células-tronco existentes na polpa dentária. Estas células apresentam alta capacidade de diferenciação e têm impulsionado avanços na odontologia regenerativa, especialmente nos últimos cinco anos, com aplicações promissoras em terapias inovadoras e reparação de tecidos. **OBJETIVOS:** Levantar as pesquisas científicas realizadas nos últimos cinco anos sobre as aplicabilidades das células-tronco da polpa dentária, assim como sua resposta frente a interação com biomateriais na odontologia. **METODOLOGIA:** Para esta revisão, foi realizada uma busca sistemática dos últimos 5 anos, na plataforma PubMed utilizando os MeSH terms: *stem cells* e *deciduous teeth*. Os artigos foram compilados, categorizados e subdivididos por área com foco principal na relevância e aplicabilidade na odontologia. **RESULTADOS:** Foram identificados 379 artigos envolvendo a temática células-tronco dentárias. Após triagem, 54 artigos da área odontológica foram selecionados. A quantidade de artigos das subdivisões selecionadas foi Materiais/Biomateriais (29) e Regeneração Tecidual (17) Doenças Periodontais (7), Reabsorção Radicular (6), Inflamação (4), Salivação (3) e Osseointegração (2). Estudos evidenciaram o potencial das células-tronco na reparação de tecidos ósseos, tratamentos de xerostomia e de fendas palatina. Outros avanços incluíram o uso de exossomos para tratar inflamações e doenças periodontais, além de estudos sobre os benefícios em reabsorções radiculares, osseointegração e tratamentos endodônticos. Os biomateriais, destacaram-se Biodentine e hidróxido de cálcio, que demonstraram biocompatibilidade e estímulo à diferenciação de células-tronco. **CONCLUSÃO:** Os resultados apresentados através dessa pesquisa, reforçam a relevância das células-tronco na odontologia regenerativa, destacando não apenas sua interação positiva com biomateriais, mas sua variedade e eficácia em aplicações terapêuticas.

**PALAVRAS-CHAVE:** Células-tronco, Biomateriais, Dentes decíduos, polpa dentária

### ABSTRACT

**INTRODUCTION:** Teeth serve vital functions and are composed of specialized tissues, including enamel, dentin, and pulp. Recent discoveries have underscored the regenerative potential of stem cells found in dental pulp. These cells exhibit a high capacity for differentiation and have driven significant advancements in regenerative dentistry, particularly over the past five years, with promising applications in innovative therapies and tissue repair. **OBJECTIVES:** The objective of this study is to survey scientific research conducted in the last five years on the applicability of dental pulp stem cells, as well as their response to interaction with biomaterials in dentistry. **METHODOLOGY:** In order to conduct this review, a systematic search was carried out on the PubMed platform over the past five years using the MeSH terms "stem cells" and "deciduous teeth." The articles were collated, classified, and divided into categories according to their relevance and applicability to dentistry. **RESULTS:** A total of 379 articles were identified that addressed the theme of dental stem cells. Following the screening process, 54 articles from the dental field were selected for further analysis. The number of articles from the selected subdivisions was as follows: Materials/Biomaterials (29), Tissue Regeneration (17), Periodontal Diseases (7), Root Resorption (6), Inflammation (4), Salivation (3), and Osseointegration (2). A number of studies have demonstrated the potential of stem cells in the repair of bone tissue, the treatment of xerostomia, and the repair of cleft palates. Other notable advancements include the utilization of exosomes for the management of inflammatory processes and periodontal diseases, in addition to investigations into the advantages of root resorption, osseointegration, and endodontic therapies. Among the biomaterials, Biodentine and calcium hydroxide exhibited notable characteristics, namely biocompatibility and the capacity to stimulate stem cell differentiation. **CONCLUSION:** The findings of this study reinforce the significance of stem cells in regenerative dentistry, emphasizing not only their favorable interaction with biomaterials but also their diversity and efficacy in therapeutic applications.

**KEYWORDS:** Stem cells, Biomaterials, Deciduous teeth, Dental pulp

---

## INTRODUÇÃO

Os dentes decíduos e permanentes se desenvolvem a partir de uma interação do epitélio oral e das células mesenquimais derivadas da crista neural, sendo que os dentes decíduos começam a se desenvolver entre a 4ª e a 6ª semana de vida intrauterina. Já a dentição permanente se forma ao longo do primeiro ano de vida do bebê, sendo resultado de atividades proliferativas derivadas da lâmina dentária.

Os dentes possuem várias funções desde a mastigação, fonação até a estética e desempenham um papel crucial em nosso sistema estomatognático. Também possuem uma variedade de tecidos que compõem sua estrutura. O esmalte é extremamente duro e mineralizado, com propriedades que permitem suportar forças mecânicas aplicadas durante seu funcionamento.

A dentina, por sua vez, é formada por células chamadas odontoblastos que são responsáveis pela secreção da camada dentinária. Já a polpa dentária que é um tecido conjuntivo frouxo é responsável pela vitalidade e ocupa a porção central do dente. Em mamíferos, os dentes estão fixados aos ossos maxilares e mandibulares, sendo a partir do folículo dentário a formação dos tecidos de suporte como o cimento, ligamento periodontal e osso Alveolar (Ten Cate *et al.*, 2008).

Dentro dessa complexa estrutura de tecidos, descobriu-se a existência de células pluripotentes na polpa dentária que apresentam grande potencial para a terapia regenerativa, elas foram isoladas pela primeira vez na medula óssea por Friedenstein e colaboradores (1968) e o termo células-tronco mesenquimais foi apresentado pela primeira vez por Caplan (1991). As células-tronco são células progenitoras pluripotentes que se dividem muitas vezes e tem sua origem nos tecidos esqueléticos: cartilagem, osso, tendão, ligamento, estroma medular e tecido conjuntivo, tais células não são limitadas a um número fixo de divisões de mitoses.

Desde a sua descoberta, as células-tronco foram isoladas de diferentes tecidos, mas apenas nos anos 2000 Gronthos e colaboradores (2003) isolaram pela primeira vez uma população de células-tronco derivadas da polpa dentária. A partir daí

descobriu-se então a existência de células-tronco originárias de outras partes do órgão dentário e estas foram nomeadas de acordo com seu tecido de origem: células-tronco de dentes decíduos esfoliados humanos (Miura *et al.*, 2003), células-tronco da papila apical (Sonoyama *et al.*, 2006, 2008), células-tronco gengivais (Mitrano *et al.*, 2010), células-tronco do ligamento periodontal (Seo *et al.*, 2004) e células-tronco do folículo dentário (Morsczech *et al.*, 2005).

As células-tronco de origem dentárias são relativamente fáceis de coletar, podendo ser colhidas de dentes decíduos/permanentes, esfoliados ou removidos cirurgicamente de humanos (Grawish, 2024). Tal facilidade tem despertado grande interesse em novas pesquisas sobre o uso destas células, devido principalmente ao seu promissor poder de diferenciação celular, sendo importante para diversas áreas na odontologia.

A literatura tem avançado na perspectiva de estudar a aplicabilidade de células-tronco da polpa dentária na odontologia, bem como a resposta dessas células frente aos biomateriais. Os biomateriais desempenham um papel fundamental na odontologia regenerativa, sendo utilizados para criar um ambiente estéril e propício à regeneração tecidual. Medicamentos intracanáis, como hidróxido de cálcio, pasta antibiótica tripla e dupla, são amplamente empregados. Por outro lado, materiais como o Biodentine, composto de silicato tricálcico, destacam-se por sua biocompatibilidade, atividade antimicrobiana e capacidade de estimular a formação de dentina terciária (Maru, 2022). Vidros bioativos também têm se mostrado promissores devido à sua bioatividade, osteoindução e promoção da mineralização dentária, consolidando-se como alternativas eficazes no avanço da regeneração pulpar e na odontologia regenerativa (Tran *et al.*, 2023).

Compreender as aplicabilidades das células-tronco da polpa dentária e as interações entre células-tronco dentária e biomateriais é essencial para o desenvolvimento de novas terapias regenerativas, contribuindo ainda mais para a evolução das práticas odontológicas

## METODOLOGIA

Para a presente revisão de literatura, utilizou-se a plataforma *National Library of Medicine* (PubMed) como base de dados principal. Foi realizada uma busca sistemática utilizando os termos do Medical Subject Heading (MeSH) [*Stem cells*] AND [*deciduous teeth*]. Com um período de busca abrangendo os últimos 5 anos, de 2019 até abril de 2024. Ao todo, foram encontrados 379 artigos compilados em uma planilha de *Excel* para organização e análise dos dados. Os estudos relacionados às células-tronco de dentes decíduos e permanentes inicialmente foram categorizados em quatro grupos: Odontologia (121 artigos), Medicina (173 artigos), Revisões de Literatura (79 artigos) e Retratados (6 artigos).

Na primeira etapa da triagem todos os artigos relacionados à área de medicina, revisões de literatura e retratados foram excluídos, mantendo-se apenas artigos experimentais *in vitro*, *in vivo* em animais e *in vivo* principais achados de cada estudo para uma análise detalhada e obtenção dos

## RESULTADOS

As principais informações dos estudos analisados nesta revisão podem ser observadas resumidamente no quadro de número 1.

Esta revisão identificou um total de 379 artigos, dos quais 173 foram classificados como aplicados à medicina, 79 como revisão da literatura, 6 como retratados e 121 como relacionados à odontologia. Dentro da categoria odontologia, foram identificados 80 artigos de estudos *in vitro*, 17 *in vitro/in vivo* animais, 23 *in vivo* apenas em animais e 1 artigo com testes em humanos (tabela 1).

A subdivisão com o maior número de artigos foi materiais e biomateriais com 29 publicações que mostram estudos promissores no resultado da interação entre materiais como biodentine, hidróxido de cálcio, hipoclorito de sódio e as células-tronco dentárias.

A segunda subdivisão com o maior número de publicações foi a regeneração tecidual, com 17 artigos, nos quais as células-tronco mostraram ser capazes de promover regeneração significativa dos tecidos ósseos e sua angiogênese. Além do potencial das células-tronco no tratamento de

*vivo* em humanos que envolviam a área de odontologia.

Em seguida os estudos foram subdivididos de acordo com os seguintes temas: Neuralgia, salivação, regeneração tecidual, osseointegração e remodelação óssea, reabsorção radicular, materiais e biomateriais, diferenciação celular, cultura de células, inflamação, fotobiomodulação, medicamentos, genéticas, enxerto autólogo, doenças periodontais, angiogênese, amiloidose, agenesia, engenharia de tecidos, biologia molecular, displasias, doenças degenerativas e antimicrobiano e outros. E então classificados conforme o modelo experimental, sendo: estudos *in vitro* (80 estudos), estudos *in vivo* em animais (23 estudos), estudos *in vitro/in vivo* em animais (17 estudos) e estudos *in vivo* em humanos (1 estudo).

Um total de 70 estudos envolvendo a área da odontologia foram integralmente avaliados por 3 revisoras, que extraíram os resultados desta revisão.

fendas labiais e palatinas por meio de enxertos ósseos autógenos.

Outras subdivisões identificadas foi a aplicação de células-tronco no âmbito das doenças periodontais (7 publicações), reabsorção radicular (6 publicações), inflamação (4 publicações), salivação (3 publicações) e osseointegração (2 publicações).

As principais aplicabilidades e respostas biológicas das células-tronco na odontologia estão apresentadas em tópicos a seguir.

### Salivação

Foi demonstrado que células-tronco podem ser capazes de estimular glândulas salivares e diminuir o processo inflamatório associado em doenças como a Síndrome de Sjogren (Du *et al.*, 2019) e em casos de xerostomia induzida por radiação (Kano *et al.*, 2023).

### Osseointegração

O uso de implantes dentários carregados com células-tronco melhora a osseointegração na região transplantada (Cao *et al.*, 2022).

### Reabsorção Radicular

A reabsorção biológica da raiz em dentes decíduos para Chen e colaboradores (2019) e Han e colaboradores (2021) fornecem insights importantes sobre a influência das forças mecânicas nas células-tronco do ligamento periodontal sugerindo que as forças de mastigação desempenham um papel fundamental no início da reabsorção radicular fisiológica.

### Inflamação

Os exossomos de células-tronco de dentes decíduos esfoliados humanos

demonstraram capacidade de reduzir a inflamação em condrócitos da articulação temporomandibular, indicando seu potencial como um agente terapêutico no tratamento de inflamações na ATM (Luo *et al.*, 2019).

### Doenças Periodontais

Existem resultados positivos no tratamento de periodontites e outras doenças ósseas ao utilizar exossomos provenientes de células-tronco que podem auxiliar na regeneração óssea periodontal (Wei *et al.*, 2020; e Wu *et al.*, 2019).

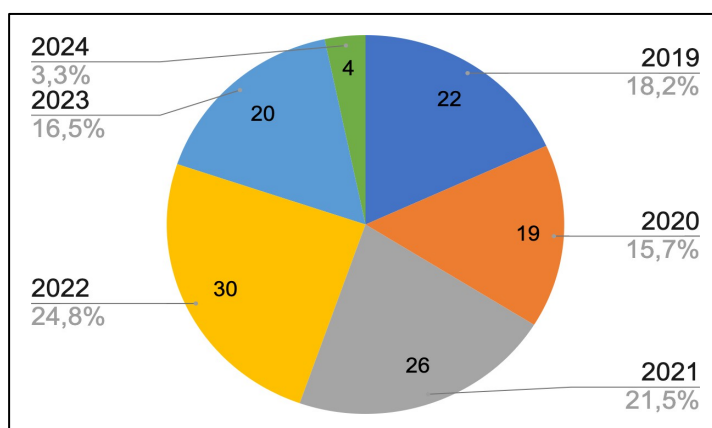
**Tabela 1.** Relação completa das subdivisões e o número de publicações.

SUBDIVISÕES	Nº DE ARTIGOS
Materiais/Biomateriais	29
Regeneração Tecidual	17
Outros	14
Doenças Periodontais	7
Reabsorção Radicular	6
Genética	5
Biologia Molecular	4
Fotobiomodulação	4
Inflamação	4
Medicamentos	4
Salivação	4
Angiogenese	3
Cultura de Células	3
Diferenciação celular	3
Engenharia de Tecidos	3
Neuralgia	3
Osseointegração e Remodelação óssea	2
Agenesia	1
Amiloidose	1
Antimicrobiano	1
Displasias	1
Doenças Degenerativas	1
Enxertos Autógeno	1
Total Geral	121

Dentre os artigos de odontologia, o ano com o maior número de publicações foi 2022, com 30 artigos, seguido de 2021 (26

artigos), 2019 (22 artigos), 2023 (20 artigos), 2020 (19 artigos) e 2024 (4 artigos), conforme mostrado na Figura 1.





**Figura 1.** Quantidade e porcentagem de artigos obtidos por ano de publicação

**Quadro 1 – Síntese dos principais achados dos estudos selecionados contendo título do artigo, autor, metodologia, resultados e conclusão.**

TÍTULO ARTIGO	AUTOR/ANO	METODOLOGIA	RESULTADOS	CONCLUSÃO
<b>CÉLULAS-TRONCO</b>				
Células-tronco de dentes decíduos esfoliados aliviam a hipossalivação causada pela síndrome de Sjögren	(Du et al., 2019)	Células-tronco foram colocadas nas veias de camundongos com diabetes. O fluxo de saliva foi medido depois que uma substância pilocarpina foi injetada na barriga dos camundongos. A morte celular e o processo de reciclagem de componentes celulares foram analisados. As células de defesa foram identificadas com um equipamento chamado citômetro de fluxo.	Em camundongos com 21 semanas, a produção de fluidos estava reduzida. O tratamento com células-tronco aumentou essa produção, diminuiu a inflamação nas glândulas salivares e reduziu substâncias inflamatórias no corpo. As células-tronco também diminuíram a morte celular e a presença de proteínas relacionadas à reciclagem celular nas glândulas salivares. Não houve efeito em outros órgãos.	Células-tronco de dentes decíduos esfoliados aliviam a hipossalivação causada pela síndrome de Sjögren por meio da diminuição das citocinas inflamatórias, regulando o microambiente inflamatório e diminuindo a apoptose e a autofagia. As células-tronco reguladas na diferenciação de células T estão envolvidas nos efeitos imunomoduladores.
Exossomos derivados de SHED melhoram a hipossalivação causada pela síndrome de Sjögren via expressão de ZO-1 mediada por Akt/GSK-3β/Slug	(Du et al., 2023)	Exossomos de células-tronco de dentes decíduos esfoliados humanos foram administrados nas glândulas submandibulares de camundongos diabéticos não obesos de 14 semanas de idade, um modelo animal da fase clínica da síndrome de Sjögren, por injeção local ou infusão intraductal. A taxa de fluxo de saliva foi medida após injeção intraperitoneal de pilocarpina em camundongos diabéticos	As células-tronco derivadas de exossomos foram absorvidas por células epiteliais glandulares e foram capazes de aumentar a permeabilidade paracelular, comprovando o aumento da secreção de saliva.	A aplicação local de células-tronco derivadas de exossomos, podem melhorar a hipossalivação induzida pela síndrome de Sjögren, aumentando sua permeabilidade das células epiteliais glandulares.

		não obesos de 21 semanas de idade.		
Benefícios terapêuticos de fatores derivados de células-tronco de dentes decíduos esfoliados humanos para xerostomia induzida por radiação em camundongos	(Kano <i>et al.</i> , 2023)	Os camundongos foram irradiados localmente e subsequentemente tratados com meio condicionado derivado de células-tronco de dentes decíduos esfoliados humanos sozinho ou junto com outra substância chamada de DETCA por 7 dias consecutivos.	Meio condicionado derivado de células-tronco de dentes decíduos esfoliados humanos foi mais eficaz em reduzir o dano da glândula salivar induzido por radiação em comparação com outros meios de cultivo celular e fibroblastos de meio condicionado sem soro. Além disso, o meio condicionado derivado de células-tronco de dentes decíduos esfoliados humanos continha múltiplos fatores tróficos secretados que ativaram o sistema antioxidante intrínseco mais do que fibroblastos de meio condicionado sem soro.	A administração intravenosa de meio condicionado derivado de células-tronco de dentes decíduos esfoliados humanos previne efetivamente xerostomia induzida por radiação grave. Isso acontece porque essas células ativam o sistema de defesa antioxidante do próprio corpo. O estudo indica que a proteção não vem apenas de antioxidantes produzidos pelas células-tronco mesenquimais, mas de diversos fatores que elas secretam, os quais ajudam a ativar o sistema antioxidante nas células e tecidos afetados. Assim, o sistema antioxidante ativado pelas células-tronco mesenquimais pode ser fundamental na prevenção da boca seca induzida por radiação.
Células-tronco de transplante de dentes decíduos esfoliados melhoram a síndrome de Sjögren secretando PD-L1 solúvel	(Yang <i>et al.</i> , 2021)	Um total de 2 × 10 <sup>6</sup> células-tronco de dentes decíduos esfoliados humanos foram infundidas sistemicamente em camundongos com síndrome de Sjögren por injeção intravenosa na cauda em 200 µL de solução salina tamponada com fosfato.	As células-tronco de dentes decíduos esfoliados humanos podem resgatar o equilíbrio de células T reguladoras (Treg)/células T auxiliares 17 (Th17) nos camundongos com síndrome de Sjögren - receptores.	O resgate mediado por células-tronco de dentes decíduos esfoliados humanos do equilíbrio Treg/Th17 por meio da via sPD- L1/PD-1 melhora a inflamação da glândula e os sintomas de secura em camundongos com síndrome de Sjögren.
Caracterização de células-tronco de dentes decíduos anteriores esfoliados humanos com diferentes níveis de reabsorção radicular	(Chhabra <i>et al.</i> , 2021)	Dentes anteriores primários saudáveis foram extraídos de acordo com as necessidades de tratamento do paciente. Os dentes foram categorizados em SHED(1/3)- dentes com 0 a 1/3 de reabsorção radicular, SHED(2/3)- dentes com 1/3 a 2/3 de reabsorção radicular e SHED(COMP)- dentes com mais de 2/3 de reabsorção radicular. Os SHED foram caracterizados com base em sua morfologia, viabilidade, taxa de proliferação, tempo de duplicação populacional, expressão de marcadores de superfície celular e potencial de diferenciação <i>in vitro</i> em osteócitos e adipócitos.	Células-tronco de dentes decíduos esfoliados humanos de todos os três grupos demonstraram características morfológicas e celulares amplamente semelhantes. No entanto, SHED(2/3) mostrou características relativamente melhores em termos de cinética de crescimento e expressão de marcadores fenotípicos. Além disso, a capacidade de diferenciação para linhagens de células osteogênicas e adipogênicas foi ligeiramente maior em SHED(1/3) e SHED(2/3) em comparação com SHED(COMP).	Com base nas características celulares, fenotípicas e biológicas, sugere-se que SHED(2/3) pode ser uma fonte útil para regeneração tecidual e justifica investigações adicionais.

<p>Comparação de células-tronco de dentes decíduos posteriores esfoliados humanos com diferentes níveis de reabsorção radicular</p>	<p>(Bhandary <i>et al.</i>, 2021)</p>	<p>A polpa foi obtida dos dentes posteriores decíduos dependendo do nível de reabsorção radicular, e as células-tronco de dentes decíduos esfoliados humanos isolados foram agrupados da seguinte forma: Dentes com 0 a 1/3 de reabsorção radicular como SHEDs (G1) e 1/3 a 2/3 de reabsorção radicular como SHEDs (G2). Posteriormente, as células-tronco de dentes decíduos esfoliados humanos isolados foram comparados em sua morfologia, viabilidade, cinética de crescimento, capacidade de formação de colônias, expressão de marcadores de superfície celular e diferenciação <i>in vitro</i> em osteócitos e adipócitos.</p>	<p>Não foram observadas diferenças importantes em termos de morfologia celular, viabilidade, taxa de proliferação, capacidade de formação de colônias, expressão de marcadores de superfície celular e diferenciação de linhagem mesenquimal de células-tronco de dentes decíduos esfoliados humanos isolados de dentes posteriores com 0 a 1/3 rd e 1/3 rd a 2/3 rd de reabsorção radicular. No entanto, SHED de dentes com 0 a 1/3 rd de reabsorção radicular (G1) apresentaram capacidade de proliferação e expressão de marcadores selecionados relativamente maiores.</p>	<p>Coletivamente, SHEDs (G1) e SHEDs (G2) apresentaram características celulares e biológicas comparáveis que permitem suas possíveis aplicações em terapias regenerativas.</p>
<p>Células-tronco de dentes decíduos esfoliados humanos como fonte celular alternativa na regeneração de raízes biológicas</p>	<p>(Yang <i>et al.</i>, 2019)</p>	<p>As características biológicas de células-tronco de dentes decíduos esfoliados humanos e células do folículo dentário foram determinadas <i>in vitro</i>. As células foram estimuladas a produzir matriz extracelular e formar folhas celulares macroscópicas. Essas folhas foram combinadas</p>	<p>As células do folículo dentário mostraram maior proliferação e capacidades de osteogênese e adipogênese, enquanto as células-tronco de dentes decíduos apresentaram maior migração e potencial neurogênico. Ambas as folhas de células expressam proteínas de matriz</p>	<p>Tanto células-tronco de dentes decíduos esfoliados humanos quanto células do folículo dentário possuíam uma capacidade de diferenciação odontogênica similar <i>in vivo</i>, e células-tronco de dentes decíduos esfoliados humanos foram consideradas como uma célula</p>

		com dentina tratada para realizar transplante subcutâneo em camundongos nus e implantação óssea em ratos, visando avaliar seu potencial.	extracelular, osteogênicas e odontogênicas, e conseguiram regenerar tecidos periodontais <i>in vivo</i> , incluindo fibras do ligamento periodontal, vasos sanguíneos e osso alveolar recém- formado.	de semeadura prospectiva para uso em regeneração de raízes biológicas no futuro.
O microambiente de desenvolvimento relacionado à odontogênese facilita os agregados de células-tronco da polpa dentária decidua para revitalizar um dente avulsionado	(Guo <i>et al.</i> , 2021)	Foi desenvolvida uma estratégia que combina matriz dentária descelularizada e agregados de células-tronco da polpa dentária humana para simular um microambiente odontogênico. Os dentes bioengenheirados reconstruídos por essa estratégia regeneraram tecidos pulpare e periodontais tridimensionais, com vasculatura e inervação, em um modelo pré-clínico em porcos após a implantação no osso alveolar.	Aos 12 meses após a implantação, os dentes bioengenheirados levaram à regeneração de dentes funcionais, que apoiaram o desenvolvimento contínuo da raiz, em humanos. Mecanicamente, exossomos derivados de agregados de células-tronco da polpa dentária humana mediaram o processo de regeneração dentária ao regular positivamente a capacidade odontogênica e angiogênica de células-tronco da polpa dentária humana.	Descobertas sugerem que a engenharia do microambiente odontogênico por matriz dentária descelularizada e agregados de células-tronco da polpa dentária humana inicia a regeneração funcional dos dentes e serve como um tratamento eficaz para avulsão dentária.
Características biológicas e potencial de regeneração pulpar de células-tronco de dentes decíduos caninos em comparação com aquelas de dentes permanentes	(Ziauddin <i>et al.</i> , 2022)	Células-tronco da polpa dentária de dentes decíduos e permanentes foram isoladas de cães aos 4 e 9 meses de idade. Foram comparados a expressão de marcadores de superfície, atividades de proliferação, migração e expressão gênica de marcadores de células-tronco, fatores angiogênicos/neurotróficos e marcadores de senescência. Além disso, analisou-se o efeito do meio condicionado dessas células na proliferação celular, migração, angiogênese, crescimento de neuritos e imunossupressão. O transplante autólogo de células-tronco de dentes decíduos e permanentes, junto com um estimulador de colônias de granulócitos, foi realizado para tratar dentes pulpectomizados. A vascularização e a reinervação dos tecidos pulpare regenerados foram avaliadas qualitativa e quantitativamente entre os grupos por meio de análises histomorfométricas.	Células-tronco da polpa dentária de dentes decíduos mostraram maior expressão de marcadores de células-tronco e melhor migração em comparação com células de dentes permanentes. O meio condicionado dessas células promoveu aumento na proliferação, migração e angiogênese, sem diferenças significativas em crescimento de neuritos ou imunossupressão.	Esses resultados demonstraram que células-tronco da polpa dentária de dentes decíduos podem ser uma alternativa clínica potencial para células-tronco da polpa dentária isoladas de dentes permanentes para terapia regenerativa da polpa. Células-tronco da polpa dentária de dentes decíduos podem ser preservadas em um banco de células individual e usadas para potencial terapia regenerativa da polpa futura antes que o suprimento de dentes descartados saudáveis do próprio indivíduo se esgote.
Investigando os efeitos de meios condicionados de células-tronco de dentes decíduos humanos esfoliados em células-tronco da polpa dentária	(Vu, Han, <i>et al.</i> , 2022)	As células-tronco de dentes decíduos esfoliados humanos foram coletadas do dente decíduo esfoliado (6 anos, masculino), e células-tronco da polpa dentária foram isoladas do terceiro molar (18 anos, masculino). Os dentes extraídos foram colocados em uma solução salina com antibióticos a 4°C. Para medir o efeito do células-	Os resultados mostram a eficiência promotora das células-tronco de dentes decíduos esfoliados humanos em meio condicionado sem soro na proliferação, taxa de sobrevivência e migração de células-tronco da polpa dentária de maneira dose-dependente.	O meio condicionado derivado de células-tronco de dentes decíduos esfoliados humanos pode servir como um aditivo para melhorar o sucesso da terapia regenerativa do tecido pulpar. <i>In vitro</i> , o papel do meio condicionado derivado de células-tronco de dentes decíduos esfoliados humanos foi

		tronco de dentes decíduos esfoliados humanos em meio condicionado sem soro na viabilidade e proliferação de células-tronco da polpa dentária, 100 µL de células foram colocados em placas de 96 pequenos recipientes, a uma densidade de 5.000 células por recipiente, e a incubação durante a noite permitiu a adesão celular. O efeito de atração química de células-tronco de dentes decíduos esfoliados humanos em meio condicionado sem soro em células-tronco da polpa dentária foi avaliado usando um teste de migração em uma câmara especial (transwell).		demonstrado em comparação ao meio sem soro. O estudo expande o conhecimento das citocinas derivadas de células-tronco de dentes decíduos esfoliados humanos e seus efeitos biológicos na terapia regenerativa de tecidos, especialmente em células-tronco da polpa dentária na terapia regenerativa de polpa.
Regeneração do Complexo Polpa- Dentina com Técnica de Transplante Celular Utilizando Células-Tronco Derivadas de Dentes Decíduos Humanos: Estudo Histológico e Imuno-histoquímico em Ratos Imunossuprimidos	(Santos <i>et al.</i> , 2023)	Os molares maxilares de 12 ratos imunossuprimidos foram divididos em dois grupos: o grupo SC (células-tronco) e o grupo PBS (apenas solução salina tamponada com fosfato padrão). Após a pulpectomia e preparo do canal, os dentes receberam os materiais designados e as cavidades foram seladas. Após 12 semanas, os animais foram eutanasiados e suas amostras foram preparadas para análise do processamento histológico e à avaliação qualitativa do tecido conjuntivo intracanal, células semelhantes a odontoblastos, tecido mineralizado intracanal e infiltrado inflamatório periapical.	A análise imuno-histoquímica detectou a proteína da matriz dentinária 1 nos grupos estudados. No grupo PBS, uma substância amorfa e remanescentes de tecido mineralizado foram observados em todo o canal, e células inflamatórias abundantes foram observadas na região periapical. No grupo SC, uma substância amorfa e remanescentes de tecido mineralizado foram observados em todo o canal; células semelhantes a odontoblastos imunopositivas para proteína da matriz dentinária 1 e tampão mineral foram observadas na região apical do canal.	O transplante de células-tronco pulpares promoveu neoformação tecidual parcial do complexo polpa-dentina. Além disso, foram observados infiltrados inflamatórios leves, vascularização intensa e tecido conjuntivo organizado na região periapical.
Meios condicionados derivados de células-tronco de dentes decíduos esfoliados humanos promovem a regeneração óssea	(Hiraki <i>et al.</i> , 2020)	Células-tronco foram isoladas da polpa dentária primária e cultivadas. Em seguida, foram criados defeitos nos ossos do crânio de camundongos imunodeficientes, que foram tratados com colágeno contendo células-tronco ou meios condicionados. O novo osso formado foi avaliado por meio de tomografia computadorizada, coloração de tecidos e análise de proteínas. Também foram examinadas substâncias relacionadas ao crescimento de vasos sanguíneos, como VEGF, CD31 e CD34, utilizando imuno-histoquímica, e verificou-se a presença de várias proteínas e fatores de crescimento nas células-tronco e nos meios condicionados.	A regeneração óssea foi aumentada em defeitos tratados com células-tronco e meio condicionados em comparação com os controles 8 semanas após o transplante. A formação óssea madura e a angiogênese foram confirmadas com o meio condicionado, mas não com células-tronco ou em controles. A análise do secretoma usando múltiplos ensaios de citocina revelou que células-tronco de dentes decíduos esfoliados humanos em meio condicionado continham fatores de regeneração de tecido com papéis na angiogênese e osteogênese.	Os meios condicionados regeneram o osso de forma não invasiva e pode ser eficaz para reconstruir fendas alveolares em pacientes com fendas labiais e palatinas.

<p>Células estromais/tronco derivadas de tecido adiposo são verificadas como potenciais candidatas a sementes para regeneração de raízes biológicas em cultura tridimensional</p>	<p>(Yuan <i>et al.</i>, 2022)</p>	<p>As características biológicas de células- tronco/estro-mais derivadas de tecido adiposo, células do folículo dentário e células-tronco de dentes decíduos esfoliados humanos foram exploradas <i>in vitro</i>. Culturas bidimensionais (2D) e tridimensionais (3D) foram comparadas <i>in vitro</i>. Características odontogênicas de células induzidas por matriz de dentina tratada por suínos sob um microambiente 3D <i>in vitro</i> foram comparadas. Os complexos foram transplantados subcutaneamente em camundongos nus para verificar o potencial regenerativo. O sequenciamento de RNA foi usado para explorar mecanismos moleculares de diferentes células-semente na regeneração de raízes biológicas.</p>	<p>A cultura 3D foi mais eficiente na construção de complexos de bio-raízes. As células- tronco/estromais derivadas de tecido adiposo exibiram boas características biológicas semelhantes às células-tronco derivadas de dentes <i>in vitro</i>. Além disso, as células-tronco/estromais derivadas de tecido adiposo induzidas por matriz de dentina tratada por suínos apresentaram capacidade odontogênica semelhante às células-tronco derivadas de dentes. Além disso, o complexo células-tronco/estromais derivadas de tecido adiposo/matriz de dentina tratada por suínos cultivados em 3D promoveu a regeneração de tecidos semelhantes à dentina, polpa e fibras periodontais <i>in vivo</i>. A análise indicou que duas vias de sinalização (PI3K-Akt e VEGF) podem desempenhar papéis importantes no processo de indução da diferenciação odontogênica das células-tronco/estromais derivadas de tecido adiposo por matriz de dentina tratada por suínos.</p>	<p>As células-tronco/estromais derivadas de tecido adiposo são células-semente potenciais para a regeneração biológica de raízes induzidas por matriz de dentina tratada por suínos, fornecendo uma base para futuras pesquisas e aplicações.</p>
<p>Exossomos derivados de SHED melhoram a capacidade de reparo e o potencial de osteogênese de hPDLCS</p>	<p>(M. Wang <i>et al.</i>, 2023)</p>	<p>As células do ligamento periodontal humano foram analisadas ao serem expostas em dois grupos: um recebeu exossomos liberados por células-tronco de dentes decíduos esfoliados humanos (grupo SHED-exo) e o outro, uma solução sem exossomos (grupo Csup). Para entender o comportamento das células, foram feitos vários testes, como o CCK-8, que mediu o crescimento celular; análise de movimento celular; citometria de fluxo, que analisou as fases do ciclo celular e a morte celular; e PCR em tempo real. Também foram comparados os miRNAs (pequenas moléculas que regulam genes) nos exossomos das células-tronco e das células do ligamento periodontal, ajudando a entender a influência dos exossomos nas células do ligamento.</p>	<p>Comparado ao grupo Csup, os exossomos liberados por células-tronco de dentes decíduos esfoliados humanos aumentaram bastante a migração, a apoptose e a proliferação de células do ligamento periodontal humano. Eles também ajudaram a mover as células da fase G1 para a fase S do ciclo celular, o que é importante para a regeneração óssea, e aumentaram a produção de Runx2, uma proteína essencial para a formação de ossos. Isso pode ser explicado pelas grandes diferenças nos miRNAs presentes nos exossomos das células-tronco de dentes decíduos esfoliados humanos e nos das células do ligamento periodontal humano.</p>	<p>Exossomos de células-tronco de dentes decíduos esfoliados humanos podem melhorar a proliferação celular, migração, ciclo celular, apoptose e diferenciação osteogênica de regeneração óssea de células do ligamento periodontal humano, o que destaca o valor terapêutico desse componente bioativo na regeneração de tecidos periodontais usando regeneração óssea de células do ligamento periodontal humano na prática clínica.</p>
<p>A potencial aplicação de meios condicionados por fibroblastos gengivais humanos na regeneração pulpar: um estudo <i>in vitro</i></p>	<p>(Vu, Yoon, <i>et al.</i>, 2022)</p>	<p>Após a extração de cada dente fresco, ele foi armazenado em 5 mL de solução salina balanceada de Hanks com 1% de penicilina- estreptomina a 4 °C. Para isolar fibroblastos gengivais humanos, foram utilizados fragmentos</p>	<p>Uma série de experimentos mostrou que o meio condicionado de fibroblastos gengivais humanos ajuda as células-tronco da polpa dentária a crescer, se mover e se manter saudáveis, especialmente após exposição ao H<sub>2</sub>O<sub>2</sub>. Além</p>	<p>Os resultados do presente estudo sugerem que o meio condicionado de fibroblastos gengivais humanos aumenta a capacidade de proliferação e migração de células-tronco da polpa dentária humana de forma dose-</p>
		<p>gengivais de uma paciente feminina de 13 anos. O fragmento foi imerso em uma solução salina tamponada com fosfato contendo 2% de penicilina-estreptomina por cerca de 1 a 2 minutos para minimizar o risco de contaminação, e depois lavado em solução salina tamponada com fosfato 1X para remover o excesso de antibiótico.</p>	<p>disso, facilita a diferenciação odontogênica de células-tronco da polpa dentária humana, como indicado por testes específicos. Foi descoberto que essa transformação está ligada a certas proteínas, como colágeno e laminina, presentes no meio condicionado. Também foi identificado que a via ERK é um mecanismo importante nesse</p>	<p>dependente e facilita a odontogênese de células-tronco da polpa dentária humana por meio da sinalização da via ERK. Embora haja uma falta de evidências <i>in vitro</i>, células-tronco da polpa dentária humana e meio condicionado de fibroblastos gengivais humanos podem ser uma</p>

			processo. Essas descobertas sugerem que o meio condicionado de fibroblastos gengivais pode ser útil para a regeneração da polpa dentária.	combinação promissora para regeneração pulpar no futuro.
O efeito de implantes carregados com células-tronco de dentes decíduos esfoliados humanos na osseointegração precoce em um modelo canino	(Cao <i>et al.</i> , 2022)	Em quatro cães Beagle machos adultos saudáveis, o mandibular esquerdo recebeu implantes e células-tronco de dentes decíduos esfoliados humanos como grupo experimental, e o mandibular direito recebeu implantes e solução salina tamponada com fosfato como grupo controle. Os cães Beagle foram divididos aleatoriamente em grupos A e B, que foram sacrificados em 2 e 4 semanas após a implantação. A microtomografia computadorizada e a análise histológica foram usadas para investigar o efeito da carga de células-tronco de dentes decíduos esfoliados humanos na osseointegração precoce ao redor dos implantes.	O contato total osso-implante (BIC%) e o osso intertracado melhoraram significativamente. A análise da fração de volume ósseo e da espessura trabecular mostrou que a trabécula óssea ao redor dos implantes no grupo células-tronco de dentes decíduos esfoliados humanos era mais espessa e densa do que no grupo controle, sugerindo uma melhor osseointegração.	A aplicação de implantes pré-aderidos com células-tronco de dentes decíduos esfoliados humanos melhorou e acelerou a osseointegração precoce ao redor do implante, resultando em osso trabecular mais espesso e denso.
Estudo da remodelação óssea alveolar usando células-tronco de dentes decíduos e hidroxiapatita por meio do aumento do fator de crescimento endotelial vascular e inibição da expressão da metaloproteinase-8 da matriz in vivo	(Saskianti <i>et al.</i> , 2022)	Um arcabouço de hidroxiapatita em conjunto com células-tronco de dentes decíduos esfoliados humanos foi transplantado em modelos animais com defeitos mandibulares alveolares. Um total de 10 ratos foram divididos em dois grupos: hidroxiapatita e hidroxiapatita + células-tronco de dentes decíduos esfoliados humanos. A coloração imuno-histoquímica foi realizada após 7 dias para facilitar o exame das expressões de MMP-8 (metaloproteinase-8 da matriz) e VEGF (fator de crescimento endotelial vascular).	O teste t independente encontrou redução significativa da expressão de MMP-8 (metaloproteinase-8 da matriz) e aumento da expressão de VEGF (fator de crescimento endotelial vascular) em grupos transplantados com hidroxiapatita em conjunto com células-tronco de dentes decíduos esfoliados humanos em comparação com o grupo hidroxiapatita.	A combinação de células-tronco de dentes decíduos esfoliados humanos com arcabouço de hidroxiapatita em defeitos ósseos alveolares pode contribuir para a remodelação óssea alveolar inicial, como evidenciado pelas avaliações das expressões de MMP-8 e VEGF.
Células-tronco derivadas de meios de cultura baseados em dentes decíduos esfoliados humanos em	(Odo <i>et al.</i> , 2024)	Foram usados doze ratos de 8 semanas e seus primeiros molares maxilares foram puxados com força ortodôntica excessiva para induzir a reabsorção radicular. Nos dias 1 e 7 após o início	A administração de células-tronco derivadas de dentes decíduos esfoliados humanos afetou a expressão da osteoprotegerina, portanto, essas células-tronco podem inibir a reabsorção	A aplicação de células-tronco de dentes decíduos esfoliados humanos influenciou a produção de várias substâncias no corpo, como a osteoprotegerina e diferentes
um modelo de reabsorção radicular em ratos		da tração, células-tronco derivadas de dentes decíduos humanos esfoliados e meio essencial mínimo alfa (grupo controle) foram administrados. Após 14 dias, o osso maxilar foi avaliado quanto à movimentação dentária.	radicular regulando sua expressão. Não foi observada diferença significativa no movimento dentário entre os dois grupos. A reabsorção radicular diminuiu no grupo que recebeu o sobrenadante da cultura em comparação com o controle.	interleucinas. Essas substâncias estão relacionadas à saúde óssea e à inflamação. Com isso, as células-tronco podem ajudar a prevenir a reabsorção das raízes dos dentes, controlando a quantidade dessas substâncias produzidas.
Estresse mecânico modula o sistema RANKL/OPG de células-tronco do ligamento periodontal via $\alpha$ 7 nAChR em dentes decíduos humanos: um estudo in vitro	(Chen <i>et al.</i> , 2019)	Foram extraídos pré-molares permanentes com necessidades de tratamento ortodôntico e dentes decíduos retidos com periodonto saudável.	As células-tronco do ligamento periodontal de dentes decíduos em estágios variados de reabsorção respondiam de forma diferente ao estresse, com as células de dentes não reabsorvidos sendo mais sensíveis à força aplicada.	O estudo mostrou que aplicar uma certa pressão nas células-tronco do ligamento periodontal de dentes decíduos pode causar efeitos que levam à reabsorção óssea. Isso acontece porque a pressão aumenta a atividade de uma proteína chamada $\alpha$ 7 nAChR e ativa uma via chamada Wnt, resultando em mais RANKL e menos RUNX2, ALP e OPG. Pode-se sugerir que as forças de mastigação desempenham um papel importante no início da reabsorção fisiológica da

				raiz dos dentes decíduos.
Caracterização imunohistoquímica de células-tronco da polpa de dentes primários de três estágios de reabsorção em meio isento de soro	(Alansary <i>et al.</i> , 2021)	Caninos primários humanos sem cáries em estágios de reabsorção radicular foram utilizados (n = 9). Culturas <i>in vitro</i> foram feitas em meio Essential 8™ com vitronectina truncada para fixação celular. Células-tronco embrionárias serviram como controle positivo. A expressão de marcadores de células-tronco embrionárias (Oct4, Nanog e Sox2), marcadores de células-tronco da crista neural (nestina e Dlx2) e marcadores de superfície de células-tronco mesenquimais (CD90, CD73 e CD105) foram analisada por imunocitoquímica, enquanto alguns marcadores mesenquimais e hematopoiéticos foram quantificados por citometria de fluxo.	Os marcadores progenitores neurais precoces nestin e Dlx2 foram detectados na maioria das células-tronco da polpa dentária cultivadas sem soro, independente do estágio de reabsorção dentária que foram coletadas. Apenas células isoladas foram encontradas expressando os fatores de transcrição de células-tronco embrionárias Oct4A, Nanog e Sox2, e nos estágios finais de reabsorção, nenhum Oct4A foi detectado. A maioria expressou os marcadores de células-tronco mesenquimais CD90, CD73 e CD105. Alguns marcadores mesenquimais e hematopoiéticos foram quantificados por citometria de fluxo.	Este estudo identificou populações de células da polpa dentária <i>in vitro</i> com marcadores caracteristicamente associados a células-tronco embrionárias, células derivadas da crista neural e células-tronco mesenquimais. A consistência da expressão do marcador de células-tronco em células cultivadas de dentes em diferentes estágios de reabsorção sugere que dentes primários pré-esfoliados que estão livres de cáries podem fornecer uma fonte conveniente de células-tronco multipotentes para uso em medicina regenerativa.
[Efeito da força oclusal simulada nas células-tronco do ligamento periodontal dos dentes decíduos em diferentes estágios de absorção radicular]	(Han <i>et al.</i> , 2021)	Extraíram doze incisivos decíduos saudáveis e seis primeiros pré-molares saudáveis, foram divididos em três grupos com seis dentes cada um, o grupo decíduo não absorvido (grupo UN), o grupo absorvido (grupo R) e o grupo de dentes permanentes (grupo P), foram isolados e analisados.	Células-tronco do ligamento periodontal de três grupos exibiram várias habilidades de proliferação à pressão dinâmica. No entanto, não houve diferença significativa entre o grupo UN e o grupo R. O resultado da apoptose mostrou que os valores das células-tronco do ligamento periodontal no grupo UN, grupo R e grupo P aumentaram significativamente sob pressões dinâmicas.	As características biológicas das células-tronco do ligamento periodontal em diferentes estágios de absorção da raiz foram alteradas quando foram estimuladas por estresse mecânico, e as células-tronco do ligamento periodontal dos dentes decíduos no estágio de não absorção da raiz foi mais sensível à estimulação de estresse mecânico.

## DISCUSSÃO

As pesquisas sobre células-tronco de dentes decíduos esfoliados têm focado em suas propriedades biológicas, capacidade de proliferação e diferenciação.

Um estudo de Alansary e colaboradores (2020), investigou a expressão de marcadores de células-tronco em células da polpa dentária humana decídua de dentes com diferentes estágios de reabsorção radicular. Os autores observaram que a maioria das células-tronco expressava marcadores progenitores neurais, enquanto algumas expressavam marcadores típicos de células-tronco embrionárias. Com isso, o estudo sugeriu que dentes decíduos pré-esfoliados podem ser uma fonte útil de células-tronco multipotentes para aplicações em medicina regenerativa.

No mesmo contexto, Yang e colaboradores (2019) destacaram o alto potencial odontogênico das células-tronco de dentes decíduos e do folículo dentário na regeneração de tecidos periodontais e ósseos. Chhabra e colaboradores (2021) e

Bhandary e colaboradores (2021) observaram a partir da cultura de células da polpa radicular, que células-tronco de dentes decíduos com grau de reabsorção radicular entre 0 a 1/3 e 2/3 apresentaram bom potencial para crescimento e diferenciação celular. Além disso, os autores relatam que as células-tronco dentárias podem ser eficazes para regeneração óssea e dentária dependendo do tipo celular e da aplicação.

Não se limitando à regeneração de tecidos ósseos, as células-tronco de dentes decíduos também apresentam benefícios terapêuticos como uma opção promissora para tratar disfunções salivares, como a hipossalivação associada à síndrome de Sjögren e xerostomia induzida por radiação. Du e colaboradores (2019, 2023) e Yang e colaboradores (2021) demonstraram que as células-tronco de dentes decíduos injetadas nos tecidos salivares podem aliviar a inflamação nas glândulas salivares e melhorar o fluxo salivar, sugerindo um efeito terapêutico relevante em modelos de camundongos com essas patologias. Kano e colaboradores (2023) também fizeram



uma comparação entre células-tronco de dentes decíduos e derivadas de fibroblastos (células especializadas do tecido conjuntivo) não provenientes de células-tronco e observaram que as células-tronco trouxeram mais bem resultados na recuperação das glândulas salivares após a indução de xerostomia por radiação em camundongos, reforçando seu potencial no tratamento de doenças que afetam a produção de saliva.

Outra aplicabilidade descrita na literatura para as células-tronco de dentes é a regeneração do complexo dentino-pulpar e o tratamento de avulsões dentárias. Nesse sentido, Santos e colaboradores (2023) demonstraram após pulpectomia e aplicação de células-tronco dentro da câmara pulpar de dentes de ratos, que o uso de células-tronco de polpa dentária é capaz de promover a neoformação de tecido mineralizado em dentes de ratos, sugerindo que essas células têm um papel crucial na regeneração do tecido pulpar.

Corroborando com isso, Guo e colaboradores (2021) exploraram o uso de células-tronco de polpa dentária em dentes bioengenheirados, mostrando que a combinação de células-tronco com uma matriz dentária descelularizada resultou na regeneração de tecidos pulpare e periodontais em modelos de porcos, o que abre novas possibilidades para o tratamento de avulsões dentárias.

Outro estudo feito por Wu e colaboradores (2019) explorou os benefícios e os mecanismos da ação dos exossomos secretados por células-tronco de dentes decíduos esfoliados humanos na regeneração óssea alveolar. Os autores mostraram que os exossomos isolados e avaliados *in vitro*, em ratos com defeitos periodontais, aumentaram a expressão de genes relacionados à angiogênese e osteogênese. Confirmando os achados, Wei e colaboradores (2020) observaram que os exossomos de células-tronco de dentes decíduos têm grande potencial para o tratamento da periodontite e outras doenças ósseas, e Wang e colaboradores (2023) ressaltaram que os exossomos podem ampliar ainda mais seu potencial terapêutico, promovendo a migração celular e a regeneração tecidual de células do ligamento periodontal humano.

Nesse mesmo sentido, Xu e colaboradores (2022) mostraram em ratos que células-tronco de dentes decíduos esfoliados humanos são capazes de melhorar defeitos ósseos periodontais. Os autores demonstraram que após o transplante de células-tronco em ratos com defeito ósseo periodontal houve sobrevivência das células, diferenciação em osteoblastos e promoção do reparo ósseo. Assim como, a combinação de células-tronco com matrizes biocompatíveis como a hidroxiapatita, também tem se mostrado promissora, como indicado por Saskianti e colaboradores (2022) no tratamento de defeitos ósseos alveolares.

Prasad e colaboradores (2019) avaliaram a eficácia das células-tronco obtidas de dentes decíduos esfoliados humanos no tratamento de uma grande lesão periapical, além de ser identificado perfuração no assoalho da câmara pulpar. Para isso, foi coletado um dente decíduo do próprio paciente, de onde as células-tronco foram isoladas. Após a remoção da polpa dentária, foi feita uma janela na placa cortical para acessar a área periapical. As células-tronco foram então aplicadas na região lesionada, e a janela foi fechada com sutura. O reparo da perfuração foi realizado com cimento de ionômero de vidro tipo IX, enquanto a cavidade de acesso foi selada com cimento de óxido de zinco-eugenol. O estudo concluiu que as células-tronco de dentes decíduos esfoliados podem ser eficazes no tratamento de lesões periapicais em dentes permanentes.

Yuan e colaboradores (2022), por sua vez, compararam a capacidade odontogênica de células-tronco de tecido adiposo, células-tronco de tecidos de folículo dentário e células-tronco de dentes decíduos por meio do transplante subcutâneo em camundongos e encontraram resultados semelhantes em termos de potencial regenerativo para a regeneração de raízes dentárias. Esses autores sugerem que as células-tronco de dentes decíduos podem ter vantagens em relação a outras fontes, especialmente em contextos odontológicos e de regeneração dentária.

Outro ponto importante é a comparação entre células-tronco de dentes decíduos e outras fontes de células-tronco

como a de dentes permanentes e do tecido adiposo. Ziauddin e colaboradores (2022) compararam as propriedades regenerativas das células-tronco de dentes decíduos com as de dentes permanentes e demonstraram que as células-tronco de dentes decíduos apresentaram maior capacidade de migração e angiogênese, além de uma expressão mais robusta de marcadores de células-tronco, o que as torna uma alternativa mais atraente para terapias regenerativas.

Em relação à aplicação clínica e seu potencial terapêutico os estudos tem sugerido que células-tronco de dentes decíduos esfoliados têm um grande potencial para uma variedade de condições, desde a regeneração de tecidos salivares e periodontais até a regeneração de tecidos pulpare e ósseos.

O estudo de Luo e colaboradores (2019) analisou exossomos de células-tronco de dentes decíduos esfoliados humanos e seu efeito terapêutico na inflamação da ATM e mostrou que esses exossomos de células-tronco têm a capacidade de reduzir a inflamação em condrócitos da ATM. Com isso os autores sugerem o potencial dessas células como um novo agente terapêutico para o tratamento de inflamação na ATM.

Já no trabalho de Leyendecker e colaboradores (2020) foi feita análise de células-tronco mesenquimais isoladas da polpa dentária de dentes decíduos expostas a um estímulo inflamatório, para avaliar seus potenciais proliferativo e osteogênico. O estímulo inflamatório reduziu a proliferação celular, especialmente em altas concentrações, mas não afetou a capacidade dessas células de se diferenciarem em osteogênico. Os resultados sugerem que essas células têm grande potencial terapêutico em contextos inflamatórios, com propriedades imunomoduladoras que podem ser potencializadas por esse estímulo, tornando-as promissoras para futuras aplicações clínicas.

O estudo de Colombo e colaboradores (2020) investigou se a exposição das células-tronco a condições hipóxicas poderia influenciar a produção de citocinas inflamatórias em células de dentes decíduos. Inicialmente, as células-tronco de dentes decíduos humanos foram cultivadas

em construções tridimensionais de hidrogel, em seguida, expostas a estresse hipóxico pela adição de H<sub>2</sub>O<sub>2</sub>. As construções de peptídeos multidomínio (peptídeos sintéticos) foram geradas, desafiadas com H<sub>2</sub>O<sub>2</sub>, descelularizadas e liofilizadas, formando um biomaterial potencial com moléculas que favorecem a reparação induzida por hipóxia. Os resultados indicaram que o estresse hipóxico pode induzir uma resposta inflamatória, promovendo a transição de macrófagos de um fenótipo pró-inflamatório para anti-inflamatório. Isso sugere que essa modulação da resposta inflamatória pode ser útil na resolução da inflamação pulpar e na regeneração do complexo dentina-polpa, criando um microambiente favorável à reparação dentária.

Além de suas aplicações clínicas em terapias regenerativas, a eficácia do uso de células-tronco de dentes na odontologia, pode ser potencializada com o uso de biomateriais, ampliando ainda mais o escopo de suas aplicações.

Um exemplo disso é o estudo desenvolvido por Koutrouli e colaboradores (2024) que avaliaram os efeitos do MTA e do Biodentine™ em um modelo 3D de polpa decídua, investigando a viabilidade, proliferação celular e morfologia. Células-tronco endoteliais humanas foram incorporadas em hidrogel de colágeno e colocadas em contato direto com as amostras de Biodentine™ e MTA. Ambos os materiais à base de silicato de cálcio mostraram-se biocompatíveis, com efeitos angiogênicos e odontogênicos positivos. Contudo, o Biodentine™, nos primeiros dias de cultura, induziu maior proliferação celular e gerou uma resposta odontogênica e angiogênica mais significativa nas células-tronco de dentes decíduos esfoliados humanos. Kale e colaboradores (2022) e Jung e colaboradores (2020) mostraram em seus estudos o uso de biomateriais, especificamente o Biodentine™ (cimento endodôntico reparador com silicato tricálcico) e o própolis (material resinoso e balsâmico), na regeneração e tratamento de tecidos dentários. Os autores mostraram os efeitos do Biodentine™ em células-tronco de dentes decíduos esfoliados humanos avaliando as propriedades de viabilidade celular,

capacidade de diferenciação e atividade anti-inflamatória. Nesse sentido, Jung e colaboradores (2020) avaliando os efeitos do Biodentine™ mostraram uma resposta variada das células-tronco de dentes decíduos esfoliados humanos ao material. Os resultados dos autores mostraram que apesar de uma resposta citotóxica em estágios iniciais de presa, o Biodentine™ oferece benefícios significativos na indução de diferenciação odontogênica demonstrando assim um potencial promissor para estimular a regeneração dentária, uma vez que promove a diferenciação de odontoblastos contribuindo para a recuperação de tecidos dentários.

Por sua vez, o estudo de Kale e colaboradores (2022) reforçaram a eficácia do Biodentine™ destacando que este cimento promoveu proliferação e diferenciação celular o que corrobora os resultados de Jung e colaboradores (2020).

Além do Biodentine™, Kale e colaboradores (2022) exploraram o própolis como uma alternativa potencial para terapias de polpa vital. A pesquisa revelou que o própolis não apenas sustenta a viabilidade e a proliferação celular, mas também possui uma forte ação anti-inflamatória, especialmente contra as enzimas metaloproteinases 2 e 9 que estão associadas à estimulação de processos inflamatórios. Esta capacidade anti-inflamatória do própolis, somada à sua biocompatibilidade e custo relativamente baixo, sugere que ele pode ser uma alternativa viável e eficaz ao Biodentine™ em certos contextos clínicos. No entanto, é ressaltada a necessidade de estudos adicionais para aprofundar o entendimento de seus mecanismos de ação e para testar sua eficácia in vivo, antes de sua aplicação em larga escala.

Esses estudos juntos sugerem que enquanto o Biodentine™ apresenta resultados promissores na indução de diferenciação celular e na regeneração de tecidos dentários, o própolis se destaca por seu perfil anti-inflamatório e por ser uma opção economicamente viável e apesar de menos estudado em termos de indução de diferenciação, apresentou uma ação anti-inflamatória mais forte e potencial para ser usada como um agente bioindutor em

odontologia regenerativa.

Os estudos de Ribeiro e colaboradores (2022) e Sadeghian e colaboradores (2023) investigaram o uso de hidrogéis como materiais para terapias regenerativas em endodontia. Ribeiro e colaboradores (2022), desenvolveram hidrogéis de gelatina metacrilatada carregados com clorexidina em concentrações de 0,12% até 5%, como uma terapia de desinfecção das células-tronco antes de procedimentos endodônticos regenerativos. O estudo destacou que o número de bactérias foi reduzido e impediu o crescimento de biofilme, além disso, essas formulações não causaram toxicidade celular, apresentando uma solução promissora para prevenir infecções e promover um ambiente favorável à regeneração.

De maneira complementar, Sadeghian e colaboradores (2023) utilizando hidrogéis de gelatina combinados com 5% de vidro bioativo e diferentes concentrações de matriz extracelular mostram que esses materiais são promissores para a regeneração da polpa dentária, oferecendo bons resultados quanto à viabilidade celular e atividade osteogênica. Esses materiais não só apresentam boas propriedades mecânicas, mas também possuem a capacidade de induzir a diferenciação celular, tornando-os uma opção vantajosa para a regeneração do tecido dentário, especialmente em dentes com polpas comprometidas.

Já Souza e colaboradores (2019) investigaram biocompósitos de poli(L-lactídeo) com fosfato octacálcico e hidroxiapatita funcionalizados, para melhorar a dispersão e a bioatividade das partículas minerais em uma matriz polimérica para aplicações em ossos e dentes. Foram criados compósitos com diferentes proporções e funcionalizados com cloreto de lauroíla. Mostraram que esses materiais não apenas possuem boa dispersão das partículas minerais, mas também apresentam propriedades que favorecem a mineralização e o crescimento celular, sugerindo seu potencial para aplicações em regeneração óssea e dental.

## CONSIDERAÇÕES FINAIS

Por meio dos resultados encontrados, podemos afirmar que os avanços no uso de células-tronco de origem dentária, associados ao desenvolvimento de biomateriais, têm demonstrado um impacto significativo na odontologia regenerativa. A biocompatibilidade de materiais como o hidróxido de cálcio e o ionômero de vidro, aliada ao potencial das células-tronco na regeneração de tecidos ósseos, periodontais e endodônticos, evidencia uma área promissora para terapias inovadoras. Além disso, estudos destacam a importância de

otimizar técnicas e protocolos, como o uso de diluições adequadas de hipoclorito de sódio e implantes carregados com células-tronco, para aprimorar a osseointegração e a reparação tecidual. Apesar dos avanços, a limitada aplicação clínica em humanos e a necessidade de mais estudos *in vivo* reforçam a importância de novos investimentos em pesquisa. Dessa forma, o trabalho contribui para a expansão do conhecimento científico sobre o tema e sugere que o uso de células-tronco pode ter um forte impacto no futuro da odontologia.

## REFERÊNCIAS

- Alansary, M., Drummond, B., & Coates, D. (2021). Immunocytochemical characterization of primary teeth pulp stem cells from three stages of resorption in serum-free medium. *Dental Traumatology*, 37(1), 90–102. <https://doi.org/10.1111/edt.12607>.
- Aljohani, H., Senbanjo, L. T., Al Qranei, M., Stains, J. P., & Chellaiah, M. A. (2021). Methylsulfonylmethane Increases the Alveolar Bone Density of Mandibles in Aging Female Mice. *Frontiers in Physiology*, 12. <https://doi.org/10.3389/fphys.2021.708905>.
- Bhandary, M., Rao, S., Shetty, A. V., Kumar, B. M., Hegde, A. M., & Chhabra, R. (2021). Comparison of stem cells from human exfoliated deciduous posterior teeth with varying levels of root resorption. *Stem Cell Investigation*, 8, 15–15. <https://doi.org/10.21037/sci-2020-039>.
- Bulajić, D. V., Drljača, J., Čapo, I., Savić, S. M., Vojisavljević, K., Hodžić, A., Sekulić, S., & Bajkin, B. V. (2022). Biocompatibility of mesoporous <sc>SBA</sc> - 16/hydroxyapatite nanocomposite and dentin demineralized particles on human dental pulp stem cells. *Microscopy Research and Technique*, 85(4), 1557–1567. <https://doi.org/10.1002/jemt.24017>.
- Cao, X., Wang, C., Yuan, D., Chen, S., & Wang, X. (2022). The effect of implants loaded with stem cells from human exfoliated deciduous teeth on early osseointegration in a canine model. *BMC Oral Health*, 22(1), 238. <https://doi.org/10.1186/s12903-022-02264-5>.
- Caplan, A. I. (1991). Mesenchymal stem cells. *Journal of Orthopaedic Research*, 9(5), 641–650. <https://doi.org/10.1002/jor.1100090504>.
- Chen, Y., Yang, K., Zhou, Z., Wang, L., Du, Y., & Wang, X. (2019). Mechanical Stress Modulates the RANKL/OPG System of Periodontal Ligament Stem Cells via  $\alpha 7$  nAChR in Human Deciduous Teeth: An In Vitro Study. *Stem Cells International*, 2019, 1–12. <https://doi.org/10.1155/2019/5326341>.
- Chhabra, R., Rao, S., Kumar, B. M., Shetty, A. V., Hegde, A. M., & Bhandary, M. (2021). Characterization of Stem Cells from Human Exfoliated Deciduous Anterior Teeth with Varying Levels of Root Resorption. *Journal of Clinical Pediatric Dentistry*, 45(2), 104–111. <https://doi.org/10.17796/1053-4625-45.2.6>.
- Colombo, J. S., Jia, S., & D'Souza, R. N. (2020). Modeling Hypoxia Induced Factors to Treat Pulpal Inflammation and Drive Regeneration. *Journal of Endodontics*, 46(9), S19–S25. <https://doi.org/10.1016/j.joen.2020.06.039>.
- Du, Z., Ding, C., Zhang, Q., Zhang, Y., Ge, X., Li, S., & Yu, G. (2019). Stem cells from exfoliated deciduous teeth alleviate hyposalivation caused by Sjögren syndrome. *Oral Diseases*, 25(6), 1530–1544. <https://doi.org/10.1111/odi.13113>.
- Du, Z., Wei, P., Jiang, N., Wu, L., Ding, C., & Yu, G. (2023). SHED-derived exosomes ameliorate hyposalivation caused by Sjögren's syndrome via Akt/GSK-3 $\beta$ /Slug-mediated ZO-1 expression. *Chinese Medical Journal*. <https://doi.org/10.1097/CM9.0000000000002610>.
- Friedenstein, A. J., Petrakova, K. V., Kurolesova, A. I., & Frolova, G. P. (1968). HETEROTOPIC TRANSPLANTS OF BONE MARROW. *Transplantation*, 6(2). [https://journals.lww.com/transplantjournal/fulltext/1968/03000/heterotopic\\_transplants\\_of\\_bone\\_marrow.9.aspx](https://journals.lww.com/transplantjournal/fulltext/1968/03000/heterotopic_transplants_of_bone_marrow.9.aspx).
- Gougousis, K., Giannakoulas, D. G., Taraslia, V., Agrafioti, A., Anastasiadou, E., & Kontakiotis, E. G. (2019). Number of Dental Stem Cells on Root Canal Dentin after Application of Triple Antibiotic Paste or Calcium Hydroxide: An In Vitro Study. *European Journal of Dentistry*, 13(02), 161–165. <https://doi.org/10.1055/s-0039-1688733>.
- Grawish, M. E. (2024). Human dental pulp stem/stromal cells in clinical practice. *World Journal of Stem Cells*, 16(2), 5457. <https://doi.org/10.4252/wjsc.v16.i2.54>.
- Gronthos, S., Zannettino, A. C. W., Hay, S. J., Shi, S., Graves, S. E., Kortessidis, A., & Simmons, P. J. (2003). Molecular and cellular characterisation of highly purified stromal stem cells derived from human bone marrow.

*Journal of Cell Science*, 116(9), 1827–1835. <https://doi.org/10.1242/jcs.00369>.

Guo, H., Li, B., Wu, M., Zhao, W., He, X., Sui, B., Dong, Z., Wang, L., Shi, S., Huang, X., Liu, X., Li, Z., Guo, X., Xuan, K., & Jin, Y. (2021). Odontogenesis-related developmental microenvironment facilitates deciduous dental pulp stem cell aggregates to revitalize an avulsed tooth. *Biomaterials*, 279, 121223. <https://doi.org/10.1016/j.biomaterials.2021.121223>.

Han, X. X., Liu, J. J., Di, T. K., Du, Y., Wang, J. H., Zhang, B. Z., Wang, H. L., & Chen, Y. J. (2021). [Effect of simulated occlusal force on periodontal ligament stem cells of the deciduous teeth at different stages of root absorption]. *Zhonghua Kou Qiang Yi Xue Za Zhi = Zhonghua Kouqiang Yixue Zazhi = Chinese Journal of Stomatology*, 56(9), 866–872. <https://doi.org/10.3760/cma.j.cn112144-20210514-00243>.

Hiraki, T., Kunimatsu, R., Nakajima, K., Abe, T., Yamada, S., Rikitake, K., & Tanimoto, K. (2020). Stem cell-derived conditioned media from human exfoliated deciduous teeth promote bone regeneration. *Oral Diseases*, 26(2), 381–390. <https://doi.org/10.1111/odi.13244>.

Jung, Y., Yoon, J.-Y., Dev Patel, K., Ma, L., Lee, H.-H., Kim, J., Lee, J.-H., & Shin, J. (2020). Biological Effects of Tricalcium Silicate Nanoparticle-Containing Cement on Stem Cells from Human Exfoliated Deciduous Teeth. *Nanomaterials*, 10(7), 1373. <https://doi.org/10.3390/nano10071373>.

Junior, A. L., Pinheiro, C. C. G., Tanikawa, D. Y. S., Ferreira, J. R. M., Amano, M. T., & Bueno, D. F. (2020). Mesenchymal Stem Cells from Human Exfoliated Deciduous Teeth and the Orbicularis Oris Muscle: How Do They Behave When Exposed to a Proinflammatory Stimulus? *Stem Cells International*, 2020, 1–15. <https://doi.org/10.1155/2020/3670412>.

Kale, Y., Yadav, S., Dadpe, M., Dahake, P., & Kendre, S. (2022). Bioinductive and anti-inflammatory properties of Propolis and Biodentine on SHED. *The Saudi Dental Journal*, 34(7), 544–552. <https://doi.org/10.1016/j.sdentj.2022.08.009>.

Kano, F., Hashimoto, N., Liu, Y., Xia, L., Nishihara, T., Oki, W., Kawarabayashi, K., Mizusawa, N., Aota, K., Sakai, T., Azuma, M., Hibi, H., Iwasaki, T., Iwamoto, T., Horimai, N., & Yamamoto, A. (2023). Therapeutic benefits of factors derived from stem cells from human exfoliated deciduous teeth for radiation-induced mouse xerostomia. *Scientific Reports*, 13(1), 2706. <https://doi.org/10.1038/s41598-023-29176-w>.

Khalil, M. M., Bashir, A., Monjazebe, Y., Shah, M., Tawfik, A. R., Hussein, I., & Jamal, M. (2024). Silver diamine fluoride: A stem cell cytotoxicity and dentin growth factor release in-vitro study. *European Journal of Paediatric Dentistry*, 25(2), 108–112. <https://doi.org/10.23804/ejpd.2023.1928>.

Koutrouli, A., Machla, F., Arapostathis, K., Kokoti, M., & Bakopoulou, A. (2024). “Biological responses of two calcium-silicate-based cements on a tissue-engineered 3D organotypic deciduous pulp analogue.” *Dental Materials*, 40(5), e14–e25. <https://doi.org/10.1016/j.dental.2024.02.024>.

Kritwong, N., Tangjit, N., Rattanapinyopituk, K., Dechkunakorn, S., Anuwongnukroh, N., Arayapisit, T., & Sritanauomchai, H. (2021). Optimization of poly (lactic-co-glycolic acid)-bioactive glass composite scaffold for bone tissue engineering using stem cells from human exfoliated deciduous teeth. *Archives of Oral Biology*, 123, 105041. <https://doi.org/10.1016/j.archoralbio.2021.105041>.

Lee, S., Kim, I. H., Hong, J., Jeon, B.-J., Kim, S.-S., Lee, J.-W., Park, J.-Y., Choi, S.-H., Lee, T.-K., Cha, J.-K., & Won, M.-H. (2022). In Vitro and In Vivo Anti-Inflammatory Effects of TEES-10®, a Mixture of Ethanol Extracts of *Ligularia stenocephala* Matsum. & *Secale cereale* L. Sprout, on Gingivitis and Periodontitis. *Dentistry Journal*, 10(8), 143. <https://doi.org/10.3390/dj10080143>.

Luo, P., Jiang, C., Ji, P., Wang, M., & Xu, J. (2019). Exosomes of stem cells from human exfoliated deciduous teeth as an anti-inflammatory agent in temporomandibular joint chondrocytes via miR-100-5p/mTOR. *Stem Cell Research & Therapy*, 10(1), 216. <https://doi.org/10.1186/s13287-019-1341-7>.

Maru, V. P., Madkaikar, M., Gada, A., Pakhmode, V., Padawe, D., & Bapat, S. (2023). Response of stem cells derived from human exfoliated deciduous teeth to Bio-C Repair and Mineral Trioxide Aggregate Repair HP: Cytotoxicity and gene expression assessment. *Dental Research Journal*, 20, 55.

Maru, V. P., Kb, A., Madkaikar, M., Devi, R. S., Gada, A., & Bapat, S. (2022). Assessment of the Influence of Various Concentrations of Sodium Hypochlorite on Stem Cell Derived From Human Exfoliated Deciduous Teeth (SHED) Proliferation and Differentiation. *Cureus*, 14(12), e33024. <https://doi.org/10.7759/cureus.33024>.

Maru, V. P., Madkaikar, M., Sattar, S., Chauhan, R., & Devi, R. K. S. (2022). Response of intra canal medicaments on viability and survival of SHEDs. *The Journal of Clinical Pediatric Dentistry*, 46(5), 65–71. <https://doi.org/10.22514/jocpd.2022.009>.

Mitrano, T. I., Grob, M. S., Carrión, F., Nova-Lamperti, E., Luz, P. A., Fierro, F. S., Quintero, A., Chaparro, A., & Sanz, A. (2010). Culture and Characterization of Mesenchymal Stem Cells From Human Gingival Tissue. *Journal of Periodontology*, 81(6), 917–925. <https://doi.org/10.1902/jop.2010.090566>.

Miura, M., Gronthos, S., Zhao, M., Lu, B., Fisher, L. W., Robey, P. G., & Shi, S. (2003). SHED: Stem cells from human exfoliated deciduous teeth. *Proceedings of the National Academy of Sciences*, 100(10), 5807–5812. <https://doi.org/10.1073/pnas.0937635100>.

Morsczeck, C., Götz, W., Schierholz, J., Zeilhofer, F., Kühn, U., Möhl, C., Sippel, C., & Hoffmann, K. H. (2005). Isolation of precursor cells (PCs) from human dental follicle of wisdom teeth. *Matrix Biology*, 24(2), 155–165. <https://doi.org/10.1016/j.matbio.2004.12.004>.

Odo, A., Kunimatsu, R., Abe, T., Sakata, S., Nakatani, A., Rikitake, K., Koizumi, Y., Tanabe, I., Okimura, N.,

- Yoshimi, Y., & Tanimoto, K. (2024). Stem cells derived from human exfoliated deciduous teeth-based media in a rat root resorption model. *Archives of Oral Biology*, 158, 105854. <https://doi.org/10.1016/j.archoralbio.2023.105854>.
- Parisay, I., Qeidari, A., Sabouri, E., Khorakian, F., & Bagheri, H. (2022). Cytotoxicity and induced apoptosis of a new bioceramic cement containing simvastatin on stem cells from human exfoliated deciduous teeth. *Dental Research Journal*, 19, 79.
- Prasad, M. G. S., Juvva, R., & Babu Duvvi, N. (2019). Towards a New Era in the Management of Large Periapical Lesion in Permanent Tooth Using Stemcells: A 2-Year Clinical Application Report. *Journal of Dentistry (Shiraz, Iran)*, 20(2), 137–140. <https://doi.org/10.30476/DENTJODS.2019.44925>.
- Ribeiro, J. S., Sanz, C. K., Münchow, E. A., Kalra, N., Dubey, N., Suárez, C. E. C., Fenno, J. C., Lund, R. G., & Bottino, M. C. (2022). Photocrosslinkable methacrylated gelatin hydrogel as a cell-friendly injectable delivery system for chlorhexidine in regenerative endodontics. *Dental Materials*, 38(9), 1507–1517. <https://doi.org/10.1016/j.dental.2022.07.002>.
- Sadeghian, A., Kharaziha, M., & Khoroushi, M. (2023). Dentin extracellular matrix loaded bioactive glass/GelMA support rapid bone mineralization for potential pulp regeneration. *International Journal of Biological Macromolecules*, 234, 123771. <https://doi.org/10.1016/j.ijbiomac.2023.123771>.
- Santos, L. R. K. dos Pelegrine, A. A., da Silveira Bueno, C. E., Muniz Ferreira, J. R., Aloise, A. C., Stringheta, C. P., Martinez, E. F., & Pelegrine, R. A. (2023). Pulp–Dentin Complex Regeneration with Cell Transplantation Technique Using Stem Cells Derived from Human Deciduous Teeth: Histological and Immunohistochemical Study in Immunosuppressed Rats. *Bioengineering*, 10(5), 610. <https://doi.org/10.3390/bioengineering10050610>.
- Saskianti, T., Nugraha, A. P., Prahassanti, C., Ernawati, D. S., Tanimoto, K., Riawan, W., Kanawa, M., Kawamoto, T., & Fujimoto, K. (2022). Study of Alveolar Bone Remodeling Using Deciduous Tooth Stem Cells and Hydroxyapatite by Vascular Endothelial Growth Factor Enhancement and Inhibition of Matrix Metalloproteinase-8 Expression in vivo. *Clinical, Cosmetic and Investigational Dentistry*, Volume 14, 71–78. <https://doi.org/10.2147/CCIDE.S354153>.
- Saskianti, T., Purnamasari, S., Pradopo, S., Nugraha, A. P., Prahassanti, C., Ernawati, D. S., & Kanawa, M. (2024). The Effect of Mixed Polymethylmethacrylate and Hydroxyapatite on Viability of Stem Cell from Human Exfoliated Deciduous Teeth and Osteoblast. *European Journal of Dentistry*, 18(01), 314–320. <https://doi.org/10.1055/s-0043-1768971>.
- Seo, B.-M., Miura, M., Gronthos, S., Mark Bartold, P., Batouli, S., Brahimi, J., Young, M., Gehron Robey, P., Wang, C. Y., & Shi, S. (2004). Investigation of multipotent postnatal stem cells from human periodontal ligament. *The Lancet*, 364(9429), 149–155. [https://doi.org/10.1016/S0140-6736\(04\)16627-0](https://doi.org/10.1016/S0140-6736(04)16627-0).
- Shalaby, R. A., Abdel-Aziz, A. M., Rashed, L. A., & Radwan, M. Z. (2023). The Effect of Calcium hydroxide, Glass Ionomer and light cured resin modified calcium silicate on viability, proliferation and differentiation of stem cells from human exfoliated deciduous teeth. *BMC Oral Health*, 23(1), 721. <https://doi.org/10.1186/s12903-023-03429-6>.
- Sonoyama, W., Liu, Y., Fang, D., Yamaza, T., Seo, B.-M., Zhang, C., Liu, H., Gronthos, S., Wang, C.-Y., Shi, S., & Wang, S. (2006). Mesenchymal Stem Cell-Mediated Functional Tooth Regeneration in Swine. *PLoS ONE*, 1(1), e79. <https://doi.org/10.1371/journal.pone.0000079>.
- Sonoyama, W., Liu, Y., Yamaza, T., Tuan, R. S., Wang, S., Shi, S., & Huang, G. T.-J. (2008). Characterization of the Apical Papilla and Its Residing Stem Cells from Human Immature Permanent Teeth: A Pilot Study. *Journal of Endodontics*, 34(2), 166–171. <https://doi.org/10.1016/j.joen.2007.11.021>.
- Souza, D. C. de, Abreu, H. de L. V. de, Oliveira, P. V. de, Capelo, L. P., Passos-Bueno, M. R., & Catalani, L. H. (2019). A fast degrading PLLA composite with a high content of functionalized octacalcium phosphate mineral phase induces stem cells differentiation. *Journal of the Mechanical Behavior of Biomedical Materials*, 93, 93–104. <https://doi.org/10.1016/j.jmbbm.2019.02.003>.
- Souza-Rodrigues, R. D. de, Puty, B., Bonfim, L., Nogueira, L. S., Nascimento, P. C., Bittencourt, L. O., Couto, R. S. D., Barboza, C. A. G., de Oliveira, E. H. C., Marques, M. M., & Lima, R. R. (2021). Methylmercury-induced cytotoxicity and oxidative biochemistry impairment in dental pulp stem cells: the first toxicological findings. *PeerJ*, 9, e11114. <https://doi.org/10.7717/peerj.11114>.
- Subhi, H., Husein, A., Mohamad, D., Nik Abdul Ghani, N. R., & Nurul, A.-A. (2021). Chitosan-Based Accelerated Portland Cement Promotes Dentinogenic/Osteogenic Differentiation and Mineralization Activity of SHED. *Polymers*, 13(19), 3358. <https://doi.org/10.3390/polym13193358>.
- Tran, An Thi Loc et al. Influence of Lithium-and Zinc-containing bioactive glasses on pulpal regeneration. *European Journal of Dentistry*, v. 17, n. 04, p. 1120-1128, 2023.
- Ten Cate, A. R., Arana-Chavez, V. E., dos Santos, C. W. N., Barroso, D. R. C., de Oliveira, D. P., & Robaina, T. F. (2008). *Histologia Oral: desenvolvimento, estrutura e função*. Elsevier Health Sciences.
- Toledo, P. T. A., Anselmi, C., Dal-Fabbro, R., Mahmoud, A. H., Abel, A. K., Becker, M. L., Delbem, A. C. B., & Bottino, M. C. (2023). Calcium Trimetaphosphate-Loaded Electrospun Poly (Ester Urea) Nanofibers for Periodontal Tissue Engineering. *Journal of Functional Biomaterials*, 14(7), 350. <https://doi.org/10.3390/jfb14070350>.
- Tran, A. T. L., Sukajintanakarn, C., Senawongse, P., Sritanaudomchai, H., Ruangsawasdi, N., Laphthanasupkul, P., Kitkumthorn, N., Monmaturapoj, N., Khamsut, C., Naruphontjirakul, P., & Pongprueksa, P. (2023). Influence of

Lithium- and Zinc-Containing Bioactive Glasses on Pulpal Regeneration. *European Journal of Dentistry*, 17(04), 1120–1128. <https://doi.org/10.1055/s-0042-1758789>.

Vu, H. T., Han, M.-R., Lee, J.-H., Kim, J.-S., Shin, J.-S., Yoon, J.-Y., Park, J.-H., Dashnyam, K., Knowles, J. C., Lee, H.-H., Kim, J.-B., & Lee, J.-H. (2022). Investigating the Effects of Conditioned Media from Stem Cells of Human Exfoliated Deciduous Teeth on Dental Pulp Stem Cells. *Biomedicines*, 10(4), 906. <https://doi.org/10.3390/biomedicines10040906>.

Vu, H. T., Yoon, J.-Y., Park, J.-H., Lee, H.-H., Dashnyam, K., Kim, H.-W., Lee, J.-H., Shin, J.-S., & Kim, J.-B. (2022). The Potential Application of Human Gingival Fibroblast-Conditioned Media in Pulp Regeneration: An In Vitro Study. *Cells*, 11(21), 3398. <https://doi.org/10.3390/cells11213398>.

Wang, J., Fangteng, J.-Z., & Liu, H. (2019). [Effect of iRoot BP Plus on biological behavior of deciduous tooth pulp stem cells and human pulp stem cells]. *Shanghai Kou Qiang Yi Xue = Shanghai Journal of Stomatology*, 28(3), 251–258.

Wang, J., Li, G., Hu, L., Yan, F., Zhao, B., Wu, X., Zhang, C., Wang, J., Du, J., & Wang, S. (2020). Retinoic Acid Signal Negatively Regulates Osteo/Odontogenic Differentiation of Dental Pulp Stem Cells. *Stem Cells International*, 2020, 1–12. <https://doi.org/10.1155/2020/5891783>.

Wang, M., Li, J., Ye, Y., Chen, D., & Song, J. (2023). SHED-derived exosomes improve the repair capacity and osteogenesis potential of hPDLCS. *Oral Diseases*, 29(4), 1692–1705. <https://doi.org/10.1111/odi.14153>.

Wei, J., Song, Y., Du, Z., Yu, F., Zhang, Y., Jiang, N., & Ge, X. (2020). Exosomes derived from human exfoliated deciduous teeth ameliorate adult bone loss in mice through promoting osteogenesis. *Journal of Molecular Histology*, 51(4), 455–466. <https://doi.org/10.1007/s10735-020-09896-3>.

Wu, J., Chen, L., Wang, R., Song, Z., Shen, Z., Zhao, Y., Huang, S., & Lin, Z. (2019). Exosomes Secreted by Stem Cells from Human Exfoliated Deciduous Teeth Promote Alveolar Bone Defect Repair through the Regulation of Angiogenesis and Osteogenesis. *ACS Biomaterials Science & Engineering*, 5(7), 3561–3571. <https://doi.org/10.1021/acsbomaterials.9b00607>.

Xiang Ping, M. K., Zhi, H. W., Aziz, N. S., Hadri, N. A., Ghazalli, N. F., & Yusop, N. (2023). Optimization of agarose–alginate hydrogel bead components for encapsulation and transportation of stem cells. *Journal of Taibah University Medical Sciences*, 18(1), 104–116. <https://doi.org/10.1016/j.jtumed.2022.08.009>.

Xu, L., Bu, C.-Q., Kang, J., Jia, G.-T., Zhang, N., & Han, F.-B. (2022). [Experimental study on transplantation of MIRB labeled human deciduous dental pulp stem cells to repair periodontal bone defects in rats]. *Shanghai Kou Qiang Yi Xue = Shanghai Journal of Stomatology*, 31(6), 581–587.

Yuan, X., Yuan, Z., Wang, Y., Wan, Z., Wang, X., Yu, S., Han, J., Huang, J., Xiong, C., Ge, L., Cai, Q., & Zhao, Y. (2022a). Vascularized pulp regeneration via injecting simvastatin functionalized GelMA cryogel microspheres loaded with stem cells from human exfoliated deciduous teeth. *Materials Today Bio*, 13, 100209. <https://doi.org/10.1016/j.mtbio.2022.100209>.

Yuan, X., Yuan, Z., Wang, Y., Wan, Z., Wang, X., Yu, S., Han, J., Huang, J., Xiong, C., Ge, L., Cai, Q., & Zhao, Y. (2022b). Vascularized pulp regeneration via injecting simvastatin functionalized GelMA cryogel microspheres loaded with stem cells from human exfoliated deciduous teeth. *Materials Today Bio*, 13, 100209. <https://doi.org/10.1016/j.mtbio.2022.100209>.

Ziauddin, S. M., Nakashima, M., Watanabe, H., Tominaga, M., & Iohara, K. (2022). Biological characteristics and pulp regeneration potential of stem cells from canine deciduous teeth compared with those of permanent teeth. *Stem Cell Research & Therapy*, 13(1), 439. <https://doi.org/10.1186/s13287-022-03124-3>.

---

## MANEJO DE PACIENTES COM FISSURAS LABIOPALATAIS NA ODONTOPEDIATRIA: REVISÃO DE LITERATURA

### MANAGEMENT OF PATIENTS WITH CLEFT LIP AND PALATE IN PEDIATRIC DENTISTRY: A LITERATURE REVIEW

Danielly Rodrigues Pereira da Silva<sup>1</sup>, Dhamarys Silva Rodrigues Moreira<sup>1</sup>, Kamila Araújo de Castro<sup>1</sup>, Anna Alice Anabuki<sup>2</sup>

<sup>1</sup> Acadêmicas do Curso de Odontologia do Centro Universitário Goyazes

<sup>2</sup> Orientadora: Professora Doutora do curso de Odontologia do Centro Universitário Goyazes

---

#### RESUMO

**INTRODUÇÃO:** A fissura labiopalatal (FLP), também conhecida como lábio leporino ou fenda labiopalatal, é uma malformação congênita em que há uma abertura no lábio superior e/ou no céu da boca (palato). Essa abertura pode variar em tamanho e gravidade e pode afetar apenas o lábio, o palato ou ambos. Essa condição ocorre durante o desenvolvimento fetal, quando os tecidos que formam o lábio e o palato não se fundem corretamente. **OBJETIVO:** Investigar, com base em uma revisão da literatura científica, as perspectivas atuais das condutas terapêuticas das fissuras labiopalatais. **METODOLOGIA:** Foi conduzida uma busca na base de dados eletrônicas da área da saúde MEDLINE (PubMed) com a seguinte estratégia de busca: “Cleft Lip Palate” AND “Pediatric Dentistry”, aplicando-se filtro de publicações dos últimos 5 anos. **RESULTADOS:** Foram encontrados 256 estudos na base de dados e, após os critérios de seleção, foram incluídos 20 artigos na revisão. A maioria dos estudos abordou a influência dos modelos e técnicas de moldagens pré-cirúrgicas, como a moldagem nasoalveolar, além de outras técnicas convencionais. Também foram encontrados estudos que avaliaram a abordagem da ortodontia nestes pacientes, além da prevalência de cárie e impactos da FLP na qualidade de vida. **CONCLUSÃO:** Pacientes com FLP apresentam diversas alterações orais que impactam diretamente na função, estética e na qualidade de vida. Assim, o acompanhamento odontológico é essencial desde o momento pré-cirúrgico, visando otimizar os resultados pós-cirúrgicos, e na prevenção de doenças orais, impactando positivamente no bem-estar do paciente

**PALAVRAS-CHAVE:** Fissura labiopalatal; Odontopediatria; Tratamento Odontológico.

#### ABSTRACT

**INTRODUCTION:** Cleft lip and palate (CLP), also known as cleft lip or cleft palate, is a congenital malformation characterized by an opening in the upper lip and/or the roof of the mouth (palate). This opening can vary in size and severity and may affect only the lip, the palate, or both. This condition occurs during fetal development when the tissues that form the lip and palate fail to fuse properly. **OBJECTIVE:** To investigate, based on a review of the scientific literature, the current perspectives on therapeutic approaches for cleft lip and palate. **METHODOLOGY:** A search was conducted in the MEDLINE (PubMed) health database using the following search strategy: “Cleft Lip Palate” AND “Pediatric Dentistry,” with a filter applied to publications from the last five years. **RESULTS:** A total of 256 studies were found in the database, and after applying the selection criteria, 20 articles were included in the review. Most studies addressed the influence of pre-surgical molding techniques, such as nasoalveolar molding, as well as other conventional techniques. Studies were also found that evaluated orthodontic approaches for these patients, as well as the prevalence of caries and the impact of CLP on quality of life. **CONCLUSION:** Patients with CLP exhibit various oral alterations that directly impact function, aesthetics, and quality of life. Therefore, dental follow-up is essential from the pre-surgical stage to optimize post-surgical outcomes and prevent oral diseases, thereby positively impacting the patient’s well-being.

**KEYWORDS:** Cleft lip and palate; Pediatric Dentistry; Dental Treatment.

---

#### INTRODUÇÃO

As fissuras labiopalatais, popularmente conhecidas como lábio leporino, são anomalias congênitas que ocorrem devido a não fusão dos processos maxilares e palatinos durante a formação fetal, apresentando gravidade variável. (BARONEZA et al.,2005; FIGUEIREDO et

al.,2008; SANDRINI et al.,2005; NEVES et al.,2002). As anomalias craniofaciais mais comuns são lábio leporino e a fenda palatina, associadas a más formações congênitas do lábio, do palato, ou de ambos. Essas anomalias são de causas variáveis, em alguns casos são associadas a síndromes, todavia a maioria está correlacionada a



fatores ambientais e genéticos (DA SILVA et al., 2005). Estando também ligada ao consumo de álcool, tabaco, drogas, medicamentos e na deficiência em vitaminas no primeiro trimestre de gestação (CUNHA et al., 2019)

De acordo com dados da Organização Mundial da Saúde, no Brasil, a cada 650 crianças nascidas, cerca de 1 criança nasce com a presença de fissura, totalizando aproximadamente 5.800 novos casos todos os anos no país. (BEZERRA et al., 2020).

Fissuras labiopalatais são consideradas falhas estruturais na morfologia facial e são classificadas como uma anormalidade craniofacial. Durante a fase embrionária, as regiões faciais passam por crescimento e posteriormente a união dos terços e estruturas. Se houver qualquer interferência na união das estruturas faciais de forma natural, fissuras podem ocorrer como resultado. A integração entre o osso maxilar e as projeções nasais médias, ou entre os processos palatinos, durante o crescimento, conduz à formação de fissuras, ocasionando uma variedade de configurações, tanto unilateralmente quanto bilateralmente (HIREMATH et al., 2016).

O fator mais prejudicial da fissura labiopalatal é a dificuldade de obter uma boa alimentação, fator necessário para o crescimento e desenvolvimento dos recém nascidos. Devido a fissura na área palatal e a deformidade na arcada dentária, a dificuldade de posicionar o mamilo para se ter uma sucção correta exercendo pressão de forma intraoral, quando são utilizadas as mamadeiras e até mesmo a amamentação na mãe, impede que a alimentação e nutrição sejam suficientes, levando a desnutrição e, conseqüentemente, o atraso no desenvolvimento da criança. (HIREMATH et al., 2016).

Quando não tratada de imediato, essas más formações podem provocar danos maiores na saúde mental, física e psicossociais. Como no comprometimento da fala, da nutrição diretamente ligada a amamentação, nas alterações dentárias e no psicológico. Além de causar prejuízos na respiração, que podem evoluir para pneumonia aspirativa, entre outras complicações. (CERQUEIRA et al., 2005).

De acordo com a lei de nº 1.172 de 2015, onde deixa claro o amparo aos pacientes com fissura labiopalatal, garantindo o tratamento multiprofissional especializado (clínico e cirúrgico) pelo Sistema Único de Saúde (SUS), sendo assim, pacientes diagnosticados durante a gestação ou após o nascimento, devem ser encaminhados precocemente para os centros especializados em reabilitação de anomalias craniofaciais para avaliação e conduta, visando uma conduta de intervenção rápida, onde ameniza os problemas que a fissura pode ocasionar na criança. (ESPINDOLAR, 2019).

Neste contexto, o objetivo desse trabalho é de investigar, através de uma revisão de literatura, o manejo de pacientes com fissuras labiopalatais na odontopediatria.

## **METODOLOGIA**

Para a realização da presente revisão de literatura, foi conduzida uma busca na base de dados eletrônicas da área da saúde MEDLINE (PubMed) (<https://pubmed.ncbi.nlm.nih.gov/>). Para isso, foi utilizada a seguinte estratégia de busca: *“Cleft Lip Palate” AND “Pediatric Dentistry”*, aplicando-se filtro de publicações dos últimos 5 anos.

Para a seleção dos estudos, foram lidos títulos e resumos dos trabalhos encontrados nas bases de dados e aplicados os critérios de elegibilidade. Os critérios de inclusão dos estudos foram: estudos observacionais transversais, caso-controle, ou coorte, ensaios clínicos, relatos ou série de casos que abordassem estratégias de manejo ou tratamento das fissuras labiopalatais em crianças; artigos publicados em inglês, português ou espanhol.

Dentre os critérios de exclusão, têm-se: revisões narrativas, editoriais, cartas ou protocolos; estudos que incluíram pacientes adultos, abordagens fora da odontopediatria.

Foram lidos os textos completos dos trabalhos considerados relevantes e aquelas que atenderam aos critérios de inclusão. Todas as etapas de seleção foram realizadas por dois revisores e os desacordos foram resolvidos pelo terceiro revisor. Foram extraídos os dados mais relevantes de cada estudo e então apresentados de maneira

descritiva utilizando tabelas.

## RESULTADOS

### Seleção dos estudos

Foram encontrados 256 estudos na base de dados MEDLINE (Pubmed). Não houve estudos duplicados. No processo de seleção e aplicação dos critérios de elegibilidade, grande parte dos trabalhos foi excluída por abordar estratégias fora do tema de pesquisa, como protocolos diagnósticos e aspectos etiológicos das fissuras labiopalatais, além da avaliação por outros profissionais da saúde, não cirurgiões-dentistas. Foram lidos os textos completos de 25 estudos, no entanto, 5 deles foram descartados na tabulação dos dados, pois apresentavam resultados que não contemplavam o tema de pesquisa, sendo assim, incluídos 20 estudos nesta revisão.

Os dados foram extraídos de cada estudo e apresentados em um quadro, descrevendo: nome dos autores e ano de publicação; tipo de estudo; número amostral; objetivo do estudo e principais resultados.

### Síntese de resultados

Os estudos incluídos foram publicados entre 2020 e 2024. Todos estavam escritos na língua inglesa. Quatro estudos clínicos randomizados foram incluídos (EL-GHAFOUR et al., 2020; KALASKAR et al., 2021; EL-ASHMAWI et al., 2022; EL-GHAFOUR et al., 2022), três estudos clínicos (LIN et al., 2021; THAKUR et al., 2021; RAMOS et al., 2022), quatro estudos observacionais prospectivos (ABIRAMI et al., 2020; CARDINAL et al.,

2021; PASINI et al., 2022; NEMOTO et al., 2023) e seis retrospectivos (GALASSI et al., 2021; RUIZ-GUILLÉN et al., 2021; VISWANATHAN et al., 2021; GIBSON et al., 2021; BRUDNICKI et al., 2023; AMBROSIO et al., 2023), além de três relatos de casos (OLIVEIRA et al., 2020; KABRA et al., 2022; JAISWAL et al., 2024).

A maioria dos estudos abordou a influência dos modelos e técnicas de moldagens pré-cirúrgicas, como a moldagem nasoalveolar, além de outras técnicas convencionais (EL-GHAFOUR et al., 2020; OLIVEIRA et al., 2020; KALASKAR et al., 2021; GIBSON et al., 2021; THAKUR et al., 2021; EL-ASHMAWI et al., 2022; EL-GHAFOUR et al., 2022). Além disso, os impactos da fissura labiopalatina na oclusão (GALASSI et al., 2021) e abordagens de ortodontia também foram encontrados (CARDINAL et al., 2021; LIN et al., 2021; NEMOTO et al., 2023).

Foi evidente a atuação do cirurgião-dentista no acompanhamento de pacientes pediátricos com fissuras labiopalatais, seja na prevenção da cárie (ABIRAMI et al., 2020), seja nos impactos na saúde oral e qualidade de vida (PASINI et al., 2022; RUIZ-GUILLÉN et al., 2021; RAMOS et al., 2022). Um estudo avaliou os enxertos ósseos nesse grupo de pacientes (BRUDNICKI et al., 2023). Ademais, um estudo avaliou o impacto da teleodontologia para pacientes com fissuras labiopalatais no período da pandemia de COVID-19 (VISWANATHAN et al., 2021).

Os resultados principais dos estudos incluídos nesta revisão da literatura estão descritos no Quadro 1.

Quadro 1 - descrição dos estudos incluídos na revisão

Autor, ano	Tipo de estudo	Número amostral	Objetivo	Principais desfechos
El-Ghafour et al., 2020	Estudo clínico randomizado	31 crianças com FLP	Avaliar a eficácia do <i>taping</i> isolado nas alterações das dimensões do arco maxilar em bebês com FLP unilateral completa antes da reparação cirúrgica	Foram encontradas diferenças clínicas e estatisticamente significativas entre todas as mensurações de dimensões do arco maxilar no grupo que recebeu o <i>taping</i> antes da cirurgia de reparo comparado com o grupo controle

Oliveira et al., 2020	Relato de caso	1 paciente com FLP	Avaliar os benefícios da moldagem nasoalveolar (NAM) como terapia pré cirúrgica em paciente com FLP bilateral acompanhado por labioplastia e palatoplastia	O uso da NAM como tratamento pré operatório aproximou os segmentos alveolares, centralizou a pré-maxila, diminuiu a fissura paliativa e gerou uma melhoria acentuada da arcada, proporcionando melhores resultados cirúrgicos
Abirami et al., 2020	Coorte prospectivo	1.919 crianças com FLP	Avaliar a eficácia de intervenções periódicas em crianças com FLP para a prevenção da cárie precoce da infância	As intervenções contínuas, como instruções de higiene oral e acompanhamento periódico com lembretes, mostraram-se significativamente eficazes na prevenção da cárie precoce da infância em crianças com FLP
Kalaskar et al., 2021	Estudo clínico randomizado	30 crianças com FLP	Comparar a eficácia de novas moldeiras com aquelas da técnica tradicional do dedo para registro das impressões de bebês com FLP	A nova impressão de moldeiras (clefray) mostrou resultados superiores à técnica tradicional do dedo em todos os parâmetros avaliados.
Galassi et al., 2021	Observacional retrospectivo	112 radiografias de crianças com FLP unilateral	Comparar a relação oclusal em pacientes submetidos à cirurgia labial neonatal e convencional, com e sem ortopedia infantil	A ortopedia infantil foi capaz de adiar as cirurgias plásticas primárias. Os pacientes submetidos a cirurgia reparadora tardia do lábio e palato tiveram melhor prognóstico. Pacientes submetidos à reparação do lábio precocemente apresentaram pior prognóstico.
Cardinal et al., 2021	Coorte prospectivo	30 crianças com FLP	Avaliar as consequências da expansão rápida de maxilar na espessura óssea vestibular e na deiscência em crianças com FLP unilateral	Não houve diferenças estatística entre o lado com FLP e o lado sem fissura palatina. As forças ortopédicas da expansão rápida da maxila promovem a diminuição do volume ósseo vestibular posterior em pacientes com FLP unilateral
Lin et al., 2021	Estudo clínico	26 pacientes classe III com FLP; e 26 pacientes controle	Investigar e comparar os efeitos da protusão de maxila em pacientes classe III com FLP unilateral e pacientes sem FLP	A duração do tratamento foi em média 18 meses, enquanto para o grupo controle foi de 12 meses. Não foram encontradas diferenças significantes nas alterações de maxila e na relação intermaxilar entre os dois grupos. A terapia prolongada de protusão de maxila em pacientes com FLP foi tão eficaz quanto em pacientes sem FLP.
El-Ashmawi et al., 2022	Estudo clínico randomizado	30 crianças com FLP bilateral	Comparar a eficácia clínica da moldagem nasoalveolar (NAM) com a técnica de moldagem CAD/NAM em pacientes com fissuras bilaterais	Ambas as modalidades diminuíram o gap da fenda. As placas CAD/NAM geraram maior redução no comprimento total da arcada comparado com o grupo convencional. Não houve diferenças entre as alterações transversais e verticais do arco maxilar
Pasini et al., 2022	Observacional prospectivo	32 crianças com FLP	Investigar a qualidade de vida de crianças e	Instruções personalizadas de higiene oral foram aplicadas precocemente e após a cirurgia corretiva.

			adolescentes afetados por FLP após um programa de tratamento odontológico personalizado na Itália	O questionário de qualidade de vida OHIP ( <i>Oral Health Impact Profile</i> ) mostrou diferenças significantes para o grupo de crianças com FLP, apresentando menores valores comparado com crianças controle. Após o programa de acompanhamento odontológico, os índices de qualidade de vida e de cárie dentária foram significativamente menores nas crianças com FLP.
Ruiz-Guillén et al., 2021	Observacional transversal	60 crianças com FLP	Mensurar a qualidade de vida pela percepção do paciente frente a diferentes tratamentos cirúrgicos e ortodônticos realizados desde a infância	A qualidade de vida dos pacientes melhorou conforme os tratamentos recebidos, com efeitos mais altos na saúde psicológica. Medidas preventivas personalizadas e melhorias biopsicossociais são essenciais para a melhoria da qualidade de vida nesses pacientes.
Thakur et al., 2021	Estudo clínico	16 crianças com FLP unilateral	Avaliar a eficácia e eficiência da moldagem nasoalveolar pré cirúrgica de Grayson modificada e a convencional de Grayson em pacientes com alterações morfológicas e anatômicas de alvéolo maxilar, simetria nasal e duração do tratamento	Para ambos grupos de tratamento, houve diminuição estatisticamente significativa na largura nasal e aumento do ângulo da columela. Houve uma melhora na morfologia da simetria nasal e no alvéolo maxilar em pacientes com FLP unilateral tratados com ambas as técnicas, sendo a técnica de moldagem nasoalveolar pré cirúrgica mais eficaz quanto a duração do tratamento
Viswanathan et al., 2021	Observacional transversal	215 crianças com FLP	Avaliar a eficácia de um serviço de consultas virtuais com odontopediatras durante a pandemia da COVID-19	Os diagnósticos de FLP foram registrados, sendo a fissura de palato a mais comum (94,44%). 74% dos pacientes possuíam um dentista local para cuidados. As consultas virtuais permitiram indicar recomendações, tranquilizar e encaminhar 11% dos pacientes aos dentistas locais. A teleodontologia apresenta várias vantagens no acompanhamento de pacientes complexos com anomalias de fissura palatina e/ou labial
Gibson et al., 2021	Observacional retrospectivo	26 crianças com FLP	Comparar os desfechos após reparo de FLP em pacientes que receberam moldagem nasoalveolar (NAM) e aqueles que receberam moldagem alveolar passiva com fita labial	Não foram encontradas diferenças entre NAM e moldagem passiva quanto à aparência nasolabial após a cirurgia, e satisfação do paciente. Ambos tratamentos reduziram o espaço alveolar. No entanto, a moldagem nasoalveolar demanda maior cuidados nas famílias.
Ramos et	Estudo clínico	106 crianças	Investigar as	O aumento da qualidade de vida após

al., 2022		com FLP	mudanças na qualidade de vida antes e após a cirurgia primária em crianças com FLP	o tratamento cirúrgico foi encontrado a cada avaliação comparado ao inicial. O aumento significativo da qualidade de vida foi observado no momento de 12 meses após tratamento
El-Ghfour et al., 2022	Estudo clínico randomizado	31 crianças com FLP	Avaliar a eficácia do <i>taping</i> isolado nas alterações da estética de nariz e lábio em crianças com FLP unilateral antes e após a cirurgia de reparação	Mudanças significativas foram encontradas em todos os momentos de análise no grupo que utilizou <i>taping</i> . A intervenção apresentou sucesso nas alterações da estética do nariz e lábio antes da cirurgia reparada. Após a cirurgia, ambos grupos apresentaram estéticas semelhantes
Kabra et al., 2022	Relato de caso	1 paciente com FLP	Apresentar o caso de um paciente de seis anos com anquiloglossia após cirurgia de FLP	O paciente passou por cirurgia reparadora para FLP logo após o nascimento. Aos seis anos, apresentava anquiloglossia moderada. Foi realizada anestesia local e cirurgia com laser de diodo. Cicatrização foi excelente e o paciente apresentou aumento do movimento da língua e foi encaminhado para fonoaudiólogo.
Brudnicki et al., 2023	Observacional retrospectivo	28 crianças com FLP que receberam enxerto ósseo precocemente; 33 crianças com FLP que receberam enxerto ósseo tardio	Comparar o formato do palato de crianças entre 8 e 11 anos que passaram por enxerto ósseo precoce e tardio	Os achados sugerem que o enxerto ósseo alveolar precoce tem um efeito negativo limitado no formato do palato, proporcionando resultados comparáveis ao enxerto ósseo tardio
Ambrosio et al., 2023	Observacional transversal	22 crianças com FLP	Avaliar os efeitos pós cirúrgicos de 5 anos em crianças com FLP	A análise de regressão linear mostrou que a cirurgia labial aos 3 meses de vida apresentou uma tendência a maior restrição no desenvolvimento do palato após 5 anos de cirurgia. A idade de realização da cirurgia é um fator que pode influenciar no desenvolvimento do palato, mas outros fatores também devem ser considerados
Nemoto et al., 2023	Observacional prospectivo	10 crianças com FLP; e 13 crianças controle	Comparar os efeitos da supressão do crescimento maxilar na dinâmica dos distúrbios respiratórios do sono em pacientes com FLP e, conseqüentemente, na morfologia das vias aéreas por meio de um teste de sono	Crianças com FLP apresentaram índice de eventos respiratórios significativamente mais elevado que crianças controle. A largura e comprimento do arco dentário foram significativamente menores em crianças com FLP. As crianças com FLP possuem maior probabilidade de desenvolver distúrbios de sono devido ao estreitamento da via aérea superior e do volume oral
Jaiswal et al., 2024	Relato de caso	1 paciente com FLP	Apresentar o manejo de um bebê de 2 dias de vida com FLP completa utilizando moldagem nasoalveolar passiva	O manejo precoce com a moldagem nasoalveolar passiva pré-cirúrgica mostrou resultados favoráveis, com a obtenção da forma desejada do lábio superior, alvéolo e nariz. Essa intervenção pré-cirúrgica não invasiva reduz a gravidade das

				deformidades antes da reparação cirúrgica, aumentando o prognóstico favorável do caso
--	--	--	--	---

\*FLP – fissura labial e/ou palatina

## DISCUSSÃO

A fissura labial e/ou palatina é a malformação mais comum na região craniofacial, caracterizada pela presença de uma fenda devido à ausência da fusão do lábio, processo alveolar e palato (PASINI et al., 2022). A etiologia é complexa e definida como multifatorial e as consequências envolvem problemas no desenvolvimento dentoalveolar e esquelético, além de impactos estéticos e na qualidade de vida (CARDINAL et al., 2021; RUIZ-GUILLÉN et al., 2021).

A FLP pode ser uni ou bilateral. Na deformidade bilateral, as cartilagens laterais inferiores não são capazes de migrar para a ponta nasal e alongar a columela; além disso, o prolábio é posicionado na extremidade desta columela encurtada e as cartilagens alares se posicionam ao longo da pré-maxila e os segmentos alveolares se situam por trás dela (OLIVEIRA et al., 2020). Essas alterações resultam na presença de uma pré-maxila saliente junto a distorção estética labial e nasal, o que é um desafio para a reparação cirúrgica (EL-ASHMAWI et al., 2022).

Além destas alterações, crianças com FLP podem apresentar aumento da prevalência da cárie dentária, principalmente na primeira infância (ABIRAMI et al., 2020). O cirurgião-dentista desempenha função importante no tratamento de pacientes com FLP, uma vez que há anormalidades dentárias e maloclusões, mais prevalente que na população geral (PASINI et al., 2022; GALASSI et al., 2021). Muitos estudos na literatura têm mostrado a eficácia de um programa de acompanhamento e educação em saúde, aumento os níveis de higiene oral, além do uso da terapia de lembrete, envolvendo pacientes e seus responsáveis (ABIRAMI et al., 2020).

Os protocolos de tratamento da FLP incluem equipe multidisciplinar, composta por especialistas de diferentes áreas no manejo dos pacientes (VISWANATHAN et al., 2021). Inúmeras cirurgias podem ser necessárias desde o nascimento até a vida adulta, sendo os tratamentos de primeira

fase, pré-cirúrgicos ortopédicos, essenciais para melhores resultados (RUIZ-GUILLÉN et al., 2021). A abordagem multidisciplinar vem alcançado melhores resultados nos últimos anos devido às técnicas de ponta, momento adequado de intervenção e integração de métodos pré-cirúrgicos como a ortopedia (THAKUR et al., 2021).

A intervenção precoce em pacientes com FLP tem o objetivo de guiar os segmentos alveolares para um melhor alinhamento do arco que facilitará, posteriormente, a cirurgia reparadora de lábio, palato e nariz (EL-ASHMAWI et al., 2022). O tratamento tem o objetivo básico de devolver a anatomia normal ao paciente (THAKUR et al., 2021).

A melhoria da anormalidade nasal por meio do alongamento do revestimento da mucosa nasal e alongamento não cirúrgico da columela podem ser associados com a modelagem do processo alveolar (THAKUR et al., 2021). A moldagem nasoalveolar, cuja sigla em inglês é NAM, promove uma melhoria da estética a longo prazo, melhor desfecho cirúrgico além do número reduzido de cirurgias necessárias (OLIVEIRA et al., 2020; GIBSON et al., 2021; EL-ASHMAWI et al., 2022). A intervenção pode ser realizada logo após o nascimento e diversos benefícios são encontrados na literatura, vista um redução pré-cirúrgica da fenda alveolar, correção da deformidade das cartilagens e resultados pós-operatórios mais consistentes (THAKUR et al., 2021; GIBSON et al., 2021).

A intervenção cirúrgica utilizando enxertos ósseos pode ser crítica para pacientes com FLP, porém muito necessária na reconstrução óssea alveolar para possibilitar a erupção adequada dos dentes, suporte periodontal e alinhamento futuro dos dentes permanentes (BRUDNICKI et al., 2023). O crescimento do osso maxilar, muitas vezes, é inibido devido ao tecido cicatricial após a palatoplastia, o que pode gerar distúrbios respiratórios e de sono (NEMOTO et al., 2023).

Devido às alterações esqueléticas ósseas, pacientes com FLP podem apresentar mordida cruzada como resultado

da constrição transversal da maxila, sendo a ortodontia eficaz na intervenção dessas anormalidades (CARDINAL et al., 2021). Tratamentos como a expansão rápida da maxila podem restabelecer o tamanho e perímetro do arco. A maloclusão classe III também é comum nesses pacientes, devido ao desenvolvimento de uma mordida cruzada anterior e aumento da tensão muscular do lábio, que impacta negativamente no desenvolvimento e crescimento das estruturas craniofaciais (LIN et al., 2021; NEMOTO et al., 2023).

As consequências físicas da FLP impactam diretamente no bem estar emocional dos pacientes. Os tratamentos também visam atuar no aumento do estado emocional relacionado a autoimagem, gerando um impacto na qualidade de vida (RUIZ-GUILLÉN et al., 2021). Assim, as intervenções pré e pós cirúrgicas são capazes de melhorar não somente a função, mas também a estética, autoestima, autoconfiança, e relacionamento social (RUIZ-GUILLÉN et al., 2021; RAMOS et al., 2022).

É visto que a saúde oral satisfatória é capaz de aumentar a qualidade de vida, no entanto, são poucos estudos avaliando o estado emocional e os desfechos psicológicos resultantes das desordens orais em pacientes com FLP (PASINI et al., 2022; NEMOTO et al., 2023). Assim, é evidente a atuação do cirurgião-dentista como peça fundamental no programa de tratamento de pacientes com FLP, desde recém-nascidos até a finalização dos tratamentos cirúrgicos, visando a diminuição de doenças gengivais e cárie e aumentando, consideravelmente, a qualidade de vida (PASINI et al., 2022).

## CONCLUSÃO

Essa revisão concluiu que pacientes com fissura lábio/palatina apresentam diversas alterações orais que impactam diretamente na função, estética e na qualidade de vida. Assim, o acompanhamento odontológico é essencial desde o momento pré-cirúrgico, visando otimizar os resultados pós-cirúrgicos, e na prevenção de doenças orais, impactando positivamente no bem-estar do paciente.

## REFERÊNCIAS

- ABIRAMI, S. et al. Effect of sustained interventions from infancy to toddlerhood in children with cleft lip and palate for preventing early childhood caries. **Caries Research**, v. 55, n. 5, p. 554-562, 2021.
- AMBROSIO, E. C. P. et al. What Are the Effects on Palate of Early Lip Surgery in Children With Cleft Lip and Palate? Cross-Sectional Evaluation From 5-Year-Old. **Journal of Craniofacial Surgery**, v. 34, n. 6, p. 1748-1751, 2023.
- BARONEZA, J. E. et al. Dados epidemiológicos de portadores de fissuras labiopalatinas de uma instituição especializada de Londrina, Estado do Paraná. **Acta Scientiarum Health Sciences**, v. 27, n. 1, p. 31-5, 2005.
- BEZERRA, R. Notificações de fenda labial e fenda palatina na região sul do Brasil e Paraná. **Brazilian Journal of Surgery & Clinical Research**, v. 29, n. 3, p. 11-14, 2019.
- BRUDNICKI, A.; PETROVA, T.; DUBOVSKA, I.; KUIJPERS-JAGTMAN, A. M.; REN, Y.; FUDALEJ, P. Alveolar bone grafting in unilateral cleft lip and palate: Impact of timing on palatal shape. **Journal of clinical medicine**, v. 12, n. 24, p. 7519, 2023.
- CARDINAL, L. et al. Dehiscence and buccal bone thickness after rapid maxillary expansion in young patients with unilateral cleft lip and palate. **American Journal of Orthodontics and Dentofacial Orthopedics**, v. 162, n. 1, p. 16-23, 2022.
- CUNHA GFM, et al. Gestação e fissura labiopalatina do bebê: principais dúvidas das gestantes. **Rev enferm UERJ**, Rio de Janeiro, 2019; 27:e34127
- DA SILVA, E. et al. Aleitamento materno em recém nascidos portadores de fissura labiopalatina: dificuldades e métodos utilizados. **Revista Cefac**, v. 7, n. 1, p. 21-28, 2005.
- EL-ASHMAWI, N. A. et al. Evaluation of the clinical effectiveness of nasoalveolar molding (NAM) using Grayson method versus computer-aided design NAM (CAD/NAM) in infants with bilateral cleft lip and palate: a randomized clinical trial. **The Cleft Palate-Craniofacial Journal**, v. 59, n. 3, p. 377-389, 2022.
- EL-GHAFOUR, M. A. et al. Does presurgical taping change nose and lip aesthetics in infants with unilateral cleft lip and palate? A randomized controlled trial. **Plastic and Reconstructive Surgery**, v. 150,

n. 6, p. 1300e-1313e, 2022.

EL-GHAFOUR, M. A. et al. Is taping alone an efficient presurgical infant orthopedic approach in infants with unilateral cleft lip and palate? A randomized controlled trial. **The Cleft Palate-Craniofacial Journal**, v. 57, n. 12, p. 1382-1391, 2020.

ESPÍNDOLA, R.O. **Reconhecimento da fissura labiopalatina como deficiência no ordenamento jurídico brasileiro**. Universidade do Sul de Santana Catarina – UNISUL, 2019.

FIGUEIREDO, M. C. et al. Fissura bilateral completa de lábio e palato: alterações dentárias de má oclusão-relato de caso clínico. **Publicatio UEPG: Ciências Biológicas e da Saúde**, v. 14, n. 1, p. 7-14, 2008.

GALASSI, T. V. et al. Does infant orthopedics and neonate lip surgery influence the occlusal relationship in patients with unilateral cleft lip and palate (UCLP)? **The Cleft Palate-Craniofacial Journal**, v. 58, n. 10, p. 1265-1273, 2021.

GIBSON, E. et al. Presurgical orthopedic intervention prior to cleft lip and palate repair: nasoalveolar molding versus passive molding appliance therapy. **Journal of Craniofacial Surgery**, v. 32, n. 2, p. 486-491, 2021.

HIREMATH, V. S. et al. An innovative technique - modified feeding bottle for a cleft palate infant. **Journal of Clinical and Diagnostic Research**, v. 10, n. 4, p. 1-2, 2016.

JAISWAL, A.; GALHOTRA, V.; ANGEL, S.; GANDHAM, R. Pre-surgical Nasal Molding of a Two-Day-Old Neonate with Complete Unilateral Cleft Lip and Palate Using Passive Nasoalveolar Molding Technique: A Case Report. **Cureus**, v. 16, n. 1, 2024.

KABRA, S.; THOSAR, N. R.; KHUBCHANDANI, M. Management of Ankyloglossia in a Six-Year-Old Child After Cleft Lip and Palate Surgery: A Case Report. **Cureus**, v. 14, n. 11, 2022.

KALASKAR, R. et al. Effectiveness of the novel impression tray “cleftray” for infants with cleft lip and palate: A randomized controlled clinical trial. **J Korean Assoc Oral Maxillofac Surg**, v. 47, n. 2, p. 82-90, 2021.

LIN, Y.; FU, Z.; GUO, R.; MA, L.; LI, W. Maxillary protraction therapy in class III patients with and without cleft lip and palate: an interim report of a prospective comparative study. **The Cleft Palate-Craniofacial Journal**, v. 58, n. 4, p. 429-437, 2021.

NEMOTO, N. et al. Research on Sleep Dynamics in Cleft Lip and Palate Patients Using Simple Sleep Testing. **Journal of Clinical Medicine**, v. 12, n. 23, p. 7254, 2023.

NEVES, A. C. C. et al. Anomalias dentárias em pacientes portadores de fissuras labiopalatinas: revisão de literatura. **Revista Biociência**, v. 8, n. 2, p. 75-81, 2002.

OLIVEIRA, N. V. de et al. The first-year follow-up of a cleft lip and palate patient treated with nasoalveolar molding (NAM). **Brazilian Dental Journal**, v. 31, n. 2, p. 190-196, 2020.

PASINI, M. et al. Life quality of children affected by cleft lip palate and alveolus (CLPA). **Children**, v. 9, n. 5, p. 757, 2022.

RAMOS, R. P. L. Changes in the Oral Health-Related Quality of Life in Infants With Cleft Lip and/or Palate Before and After Surgical Treatment. **The Cleft Palate-Craniofacial Journal**, v. 59, n. 1, p. 47-53, 2022.

RUIZ-GUILLÉN, A. et al. Perception of quality of life by children and adolescents with cleft lip/palate after orthodontic and surgical treatment: gender and age analysis. **Progress in Orthodontics**, v. 22, p. 1-9, 2021.

SANDRINI, F. A. L. et al. Fissuras labiopalatinas em gêmeos: relato de caso. **Revista de Cirurgia e Traumatologia Buco-Maxilo-Facial**, v. 5, n. 4, p. 43-8, 2005.

THAKUR, S.; JISHAD, C.; SINGHAL, P.; CHAUHAN, D. Comparative clinical evaluation of modified and conventional Grayson’s presurgical nasoalveolar molding technique in infants with complete unilateral cleft lip and palate. **Dental Research Journal**, v. 18, n. 1, p. 68, 2021.



---

# CONDUTAS TERAPÊUTICAS DO BRUXISMO DO SONO NA INFÂNCIA: REVISÃO DE LITERATURA

## THERAPEUTIC CONDUCTS OF SLEEP BRUXISM IN CHILDHOOD: LITERATURE REVIEW

Ana Kayná Silva Modesto<sup>1</sup>  
Isabella Castro Mota França<sup>1</sup>  
Anna Alice Anabuki<sup>2</sup>

<sup>1</sup> Acadêmica do Curso de Odontologia do Centro Universitário Goyazes.  
<sup>2</sup> Orientadora: Docente do curso de Odontologia do Centro Universitário Goyazes

---

### RESUMO

**INTRODUÇÃO:** Bruxismo do sono é a atividade involuntária e repetitiva dos músculos da mastigação, caracterizado pelo ranger e/ou apertar dos dentes. Origina-se no sistema nervoso central, sendo a dopamina o principal neurotransmissor envolvido no processo. **OBJETIVOS:** Investigar, com base em uma revisão da literatura científica, as perspectivas atuais das condutas terapêuticas do bruxismo do sono na infância. **METODOLOGIA:** Trata-se de um estudo de revisão de literatura para verificar as evidências disponíveis sobre as perspectivas atuais das condutas terapêuticas do bruxismo do sono na infância. Por sua vez, as buscas foram realizadas nas bases de dados eletrônica MEDLINE por meio do *PubMed* e Literatura Latino-Americana e do Caribe em Ciências da Saúde (LILACS). Os dados foram apresentados por meio de descrição dos estudos incluídos após leitura completa. **RESULTADOS:** Dos quatro estudos incluídos, observou-se que existem diferentes condutas terapêuticas para o bruxismo do sono infantil, contribuindo para fornecer um tratamento individual e específico para cada paciente. **CONCLUSÃO:** Conclui-se que, neste estudo, observar cuidadosamente as condições e necessidades de cada paciente são as melhores indicações de uma conduta terapêutica adequada.

**PALAVRAS-CHAVE:** Bruxismo do sono. Assistência odontológica. Odontopediatria.

### ABSTRACT

**INTRODUCTION:** Sleep bruxism is the involuntary and repetitive activity of the mastication muscles, characterized by grinding and/or clenching of the teeth. It originates in the central nervous system, with dopamine being the main neurotransmitter involved in the process. **OBJECTIVES:** To investigate, based on a review of the scientific literature, the current perspectives of therapeutic approaches for sleep bruxism in childhood. **METHODOLOGY:** This is a literature review study to verify the available evidence on the current perspectives of therapeutic approaches for sleep bruxism in childhood. In turn, searches were carried out in the MEDLINE electronic databases through PubMed and Latin American and Caribbean Literature in Health Sciences (LILACS). Data were presented through the description of the included studies after complete reading. **RESULTS:** Of the four studies included, it was observed that there are different therapeutic approaches for childhood sleep bruxism, contributing to provide an individual and specific treatment for each patient. **CONCLUSION:** It is concluded that, in this study, carefully observing the conditions and needs of each patient are the best indications of an adequate therapeutic approach.

**KEYWORDS:** Sleep bruxism. Dental Care. Pediatric Dentistry.

---

### INTRODUÇÃO

Na Odontologia, o bruxismo do sono é a atividade involuntária e repetitiva dos músculos da mastigação, podendo ser rítmica (fásica) e não rítmica (tônica - contração sustentada) (LOBBEZOO *et al.*, 2018). Origina-se no sistema nervoso central, sendo a dopamina o principal neurotransmissor envolvido no processo. (LOBBEZOO *et al.*, 2018; MANFREDINI *et al.*, 2017a; RESTREPO *et al.*, 2017). Por sua vez, o gerenciamento adequado

do bruxismo do sono na infância, bem como seus fatores desencadeantes, são importantes aspectos de uma filosofia humanizada no cuidado à criança (CLEMENTINO *et al.*, 2017; COSTA *et al.*, 2017). Isso porque, o bruxismo do sono infantil apresenta uma prevalência que varia entre 3,5% a 40,6%, o que demonstra a importância de um diagnóstico precoce, visando o seu controle e a sua prevenção (CASTROFLORIO *et al.*, 2015;

CLEMENTINO *et al.*, 2017; COSTA *et al.*, 2017; MANFREDINI *et al.*, 2017a).

Nesse contexto, estudos científicos tem demonstrado os fatores associados ao bruxismo do sono infantil (MANFREDINI *et al.*, 2017a; RESTREPO *et al.*, 2017; SERRA-NEGRA *et al.*, 2018), sendo que o bruxismo pode ser reconhecido pelos seguintes sinais e sintomas: história atual de apertamento e/ou ranger os dentes ou sons confirmados pelos pais; detecção de facetas de desgastes anormais que não são compatíveis com o desgaste funcional; cefaleia; cansaço ou fadiga muscular ao acordar; estalidos e ruídos na articulação temporomandibular (ATM); dentes hipersensíveis; hipertrofia muscular (LAVIGNE *et al.*, 1999; MELO *et al.*, 2018).

Nesse contexto, o plano de tratamento adequado do bruxismo do sono infantil pode impedir severas consequências ao longo prazo da criança, além de amenizar sintomas dolorosos decorrentes do grande esforço dos músculos, ligamentos e articulações do sistema mastigatório (MACHADO *et al.*, 2014; MELO *et al.*, 2018). Na prática odontopediátrica, faz-se necessário um manejo adequado na terapêutica escolhida, visto que, a maioria das crianças acometidas por essa condição pode persistir esse comportamento durante a adolescência e idade adulta (MANFREDINI *et al.*, 2018).

Dessa forma, o objetivo deste estudo foi investigar, com base em uma revisão da literatura científica, as perspectivas atuais das condutas terapêuticas do bruxismo do sono na infância.

## METODOLOGIA

O presente trabalho trata-se de um estudo de revisão da literatura para verificar as evidências disponíveis, nos últimos cinco anos (2017 a 2022), sobre as condutas terapêuticas do bruxismo do sono na infância. Por sua vez, foram realizadas buscas nas bases de dados eletrônicas da área da saúde, como MEDLINE por meio do PubMed (<https://pubmed.ncbi.nlm.nih.gov/>), e Literatura Latino-Americana e do Caribe em Ciências da Saúde (LILACS) (<https://lilacs.bvsalud.org/>). As buscas

foram realizadas usando-se a seguinte estratégia de pesquisa: *Sleep bruxism AND Treatment AND Children*, sendo que a estratégia de busca foi modificada de acordo com as regras de sintaxe de cada banco de dados.

Dentre os critérios de inclusão dos estudos foram: - Estudos epidemiológicos (estudos transversais, caso-controle, coorte, ensaios clínicos) ou qualitativos que avaliaram as condutas terapêuticas do bruxismo na infância; - Artigos publicados em inglês, português ou espanhol; - Tempo de publicação dos estudos – limitado aos últimos cinco anos (2017 a 2022). Por sua vez, dentre os critérios de exclusão são: - Estudos como: relatos de caso, séries de casos, revisões narrativas, editoriais e protocolos; - Estudos que não relataram as condutas terapêuticas do bruxismo na infância.

Na fase de seleção do estudo, os títulos e os resumos das referências identificadas na busca nas bases de dados foram lidos e aplicados os critérios de elegibilidade por duas pesquisadoras independentes.

Nesse contexto, as referências consideradas relevantes e aquelas que atenderam aos critérios de inclusão foram submetidas à análise do texto completo. Nos casos em que o texto completo não foi encontrado e quando foram necessárias informações adicionais, os autores foram contatados. Durante a análise de título, resumo ou texto completo, os desacordos foram resolvidos pelo terceiro pesquisador.

## RESULTADOS

### *Seleção dos estudos*

Um total de 47 referências foi encontrado. Não houve estudos duplicados. No processo de seleção dos estudos de acordo com os critérios de elegibilidade, excluiu-se 43 artigos, sendo que, os principais motivos de exclusão foram artigos que abordavam questões não relacionadas ao objetivo desta revisão da literatura (n=22). Entre os quatro estudos potencialmente elegíveis para leitura completa, todos os estudos foram incluídos nesta revisão da literatura. Dentre os quatro estudos incluídos, quatro foram estudos de ensaio clínico. A Figura 1 mostra o processo de busca e os

motivos da exclusão das referências após a avaliação do texto completo.

Os dados relevantes dos estudos selecionados foram coletados por meio de um quadro elaborado especificamente para esse fim. Foram coletadas as seguintes informações: autores, ano de publicação, tipo de estudo, tamanho da amostra e principais resultados dos estudos.

#### Síntese dos estudos

Os estudos incluídos foram publicados entre os anos 2017 e 2022. Observou-se que, nos estudos incluídos, a abordagem terapêutica do bruxismo do sono infantil não é específica. Uma das condutas para o manejo do bruxismo do sono tem sido o uso de uma placa oclusal rígida (HUYNH et al.,2006); no entanto, existem limitações para seu uso em crianças e são necessárias alternativas para seu manejo (GAGNON et al.,2004; MAINIERI et al.,2014; GUAITA et al.,2016). A literatura científica analisada demonstra, tratamentos com placa oclusal, fotobiomodulação, ansiolíticos como diazepam e medicamentos como *Melissa officinalis* (MO) e *Fhytolacca*

*decandra* (PD) (KOBAYASHI et al., 2022; MOSTAFAVI SN et al.,2019; SALGUEIRO et al., 2021; TAVARES-SILVA et al., 2019; KOLCAKOGLU et al.,2022).

O tratamento com fotobiomodulação vem se destacando, uma vez que a aplicação do LED nos músculos mastigatórios mostrou-se uma alternativa eficaz para crianças com bruxismo do sono, levando a menos relatos de cefaleia e redução na força da mordida (SALGUEIRO et al., 2021).

Adicionalmente, estudos mostraram que medicamentos homeopáticos como *Melissa officinalis* e *Fhytolacca decandra* e ansiolíticos como o diazepam vem sido usados no tratamento do bruxismo do sono infantil. Contudo, resultados mostraram que a eficácia da *Melissa officinalis* não se altera pela junção com a *Fhytolacca decandra* e que a curto prazo o diazepam não apresenta melhora significativa do bruxismo do sono (TAVARES-SILVA et al., 2019; MOSTAFAVI SN et al.,2019).

Os resultados principais dos estudos incluídos nesta revisão da literatura estão descritos no Quadro 1.

**Quadro 1 – Descrição dos estudos.**

Autor, Ano	Tipo de estudo	Número amostral	Condutas terapêuticas	Desfecho Principal	Tempo de acompanhamento
TAVARES-SILVA et al., 2019	Ensaio clínico controlado randomizado triplo-cego cruzado	52 crianças	*Avaliou a eficácia de medicamentos homeopáticos de <i>Melissa officinalis</i> (MO) <i>Fhytolacca decandra</i> (PD) e a combinação de ambos no tratamento de possível <u>bruxismo do sono</u> (BS) em crianças.	*Foi observada redução significativa de BS na EVA após o uso de Placebo (-1,72 ± 0,29), MO (-2,36 ± 0,36), PD (-1,44 ± 0,28) e MO + PD (-2,21 ± 0,30) em relação à linha de base (4,91 ± 1,87). MO apresentou melhores resultados em relação a PD (p = 0,018) e Placebo (p = 0,050), e resultado semelhante em relação a MO+PD (p = 0,724). *MO mostrou resultados promissores no tratamento de possível bruxismo do sono em crianças, enquanto a associação de DP não melhorou os resultados de MO.	165 dias

SALGU EIRO <i>et al.</i> , 2021	Estudo controlado randomizado	76 crianças	* Investigou a eficácia da fotobiomodulação como alternativa de tratamento para bruxismo do sono (BS).	* Os sinais clínicos (marcas de mordida na mucosa bucal e dores de cabeça), força de mordida (BF) e cortisol salivar (biomarcador de estresse) foram avaliados antes e após o tratamento. * Foi encontrada diferença estatisticamente significativa entre a frequência de crianças com cefaleia antes e após o tratamento no G1- grupo com BS e submetidos a laserterapia ( $p = 0,0005$ ) e G2- grupo com BS e submetidos ao uso da placa oclusal ( $p = 0,0001$ ), não havendo diferenças significativas entre os dois grupos (G1 e G2). * As crianças do G1 apresentaram menor AM em ambos os lados em relação aos demais grupos * Na análise intragrupo após o tratamento, todos os grupos apresentaram aumento nos níveis de cortisol salivar. * As crianças com BS responderam bem à terapia de fotobiomodulação, evidenciada pela redução da força de mordida e relatos de cefaleia.	Tempo exato de acompanhamento não informado
MOSTA FAVI SN <i>et al.</i> , 2019	Ensaio clínico duplo-cego randomizado controlado por placebo	109 crianças	* Avaliou o efeito e a segurança de um curso curto de diazepam no controle do bruxismo do sono (BS) em crianças saudáveis.	* Após 2 semanas de intervenção, a média de score de gravidade do bruxismo diminuiu significativamente em todos os grupos ( $P = 0,0001$ ), mas não foi significativamente diferente entre os grupos em nenhum dos acompanhamentos ( $P = 0,554$ ). A sonolência no dia seguinte foi avaliada na semana 2 do estudo e foi significativamente maior nos grupos que usaram diazepam ( $P = 0,026$ ). * O curso curto de diazepam não foi mais eficaz do que o placebo para o controle a longo prazo do BS em crianças.	10 meses
KOBAYASHI <i>et al.</i> , 2022	Ensaio clínico randomizado	30 crianças	* Avaliou os efeitos da terapia de fotobiomodulação com LED infravermelho em crianças com bruxismo do sono (BS).	* A avaliação eletromiográfica (EMG) do masseter, temporal anterior e trapézio superior, e os níveis de dopamina salivar foram avaliados antes e após os tratamentos. * Os resultados mostraram que, enquanto a atividade do músculo masseter direito em repouso aumentou após a intervenção em todos os grupos, a atividade EMG temporal (direito e esquerdo) e masseter esquerdo aumentou apenas no grupo de crianças submetidas ao uso de placa oclusal. Além disso, os níveis de dopamina salivar não diferiram ao longo do tempo nos três grupos, mas foi observada diferença nos níveis pré-tratamento entre o grupo de crianças com BS que usava placa oclusal e o grupo controle (sem BS).	Tempo exato de acompanhamento não informado.

Fonte: Elaborada pelos autores

## DISCUSSÃO

Este estudo de revisão da literatura investigou as perspectivas atuais sobre as condutas terapêuticas do bruxismo do sono infantil. Sabe-se que o bruxismo é uma atividade repetitiva dos músculos mastigatórios de forma involuntária, caracterizado pelo comportamento parafuncional de ranger e/ou apertar os dentes (LOBBEZOO *et al.*,

2018; MANFREDINI *et al.*, 2017; RESTREPO *et al.*, 2017).

Apesar da alta ocorrência do bruxismo do sono (BS) e seus efeitos durante a infância, há poucos estudos relacionados ao manejo da condição em crianças. As opções com sucesso limitado incluem dispositivos orais, agentes farmacológicos e fototerapia (HISINI *et al.*, 2019; LOBBEZO *et al.*, 2018).

Nesta revisão da literatura, observou-se que a fototerapia tem sido

recomendada como tratamento para o bruxismo do sono infantil. A fotobiomodulação com LED infravermelho estimula as células, aumenta a circulação sanguínea, gera analgesia, e tem efeitos anti-inflamatórios, além disso, também tem sido utilizada para o tratamento de distúrbios musculares (DA SILVA et al., 2019; BATISTA et al., 2019; SALGUEIRO et al., 2021; KOBAYASHI et al., 2022). Diante dos estudos selecionados, foi constatado que pacientes submetidos a fotobiomodulação, na atividade eletromiográfica do músculo temporal direita/esquerda em repouso, não diferiu ao longo do tempo no grupo LED, semelhante ao grupo controle (sem bruxismo) (KOBAYASHI et al., 2022). Além disso, foi evidenciado a diminuição dos relatos de cefaleia em crianças (SALGUEIRO et al., 2021).

Outra conduta, consiste na utilização de medicamentos homeopáticos como a *Melissa officinalis* (MO) e *Phytolacca decandra* (PD). Foi avaliado a eficácia de tais medicamentos tanto de forma isolada como em conjunto para o tratamento do bruxismo do sono infantil. Resultados apontam que a MO possui certa eficácia no controle do bruxismo, entretanto, sua associação com a PD não aumenta de forma significativa a eficácia do tratamento (TAVARES-SILVA et al., 2019; CHISINI et al., 2020).

Ademais, tem se destacado como conduta terapêutica o uso de agentes farmacológicos, como ansiolíticos. No estudo avaliado, o medicamento diazepam foi aplicado em doses baixas e moderadas em crianças com bruxismo do sono (BS). Resultados apontaram, que em curto prazo pacientes com uso de diazepam e pacientes com placebo, obtiveram a mesma diminuição do BS (MOSTAFAVI et al., 2019; BASOW et al., 2018; MACEDO et al., 2014). Somado a isso, os malefícios do medicamento sobrepuseram, como a sonolência no dia

seguinte e possíveis efeitos adversos a longo prazo (GRIFFIN et al., 2013; CARRA et al., 2012).

Além disso, destaca-se como manejo do bruxismo do sono infantil o uso de dispositivos orais, como a placa oclusal (KOBAYASHI et al., 2022). Foi observado aumento da atividade eletromiográfica do músculo temporal e masseter em repouso, no grupo de crianças submetidas à terapia com placa oclusal em comparação com grupo de crianças sem bruxismo e com bruxismo em tratamento com fototerapia. Os resultados também sugeriram uma diferença nos níveis salivares de dopamina entre crianças com e sem bruxismo do sono (BS) comparado a crianças em uso da placa oclusal. Pacientes que utilizaram placa oclusal apresentaram níveis de dopamina mais elevados no tempo pré-tratamento em comparação com aquelas sem BS (KOBAYASHI et al., 2022; CHEN et al., 2004; LUCAS et al., 2014; RESTREPO et al., 2011).

Com o propósito de um tratamento odontológico mais confortável e humanizado para a criança, este estudo permitiu um maior avanço no conhecimento e na compreensão sobre as condutas terapêuticas do bruxismo do sono na infância, tendo em vista a importância para a prática clínica, especialmente, ao se considerar as diferentes condutas terapêuticas apresentadas e a necessidade de saber indicar cada alternativa de tratamento de forma correta.

## CONCLUSÃO

Conclui-se que, neste estudo de revisão da literatura, existem diferentes condutas terapêuticas para o bruxismo do sono na infância e compete ao cirurgião dentista escolher a que melhor se adapta ao seu paciente, levando em consideração a idade, condição financeira e colaboração do mesmo.

## REFERÊNCIAS

- BASOW, DS, editor. Diazepam: Informações sobre Medicamentos Pediátricos. **Waltham (MA): Lexicomp, UpToDate;** 2018.
- CARRA, MC.; HUYNH, N.; LAVIGNE, G. Bruxismo do sono: Uma visão abrangente para o dentista interessado em medicina do sono. **Dent Clin North Am**, p.56:387-413, 2012.
- CASTROFLORIO, T.; BARGELLINI, A.; ROSSINI, G.; CUGLIARI, G.; RAINOLDI, A.; DEREGIBUS, A. Risk factors related to sleep bruxism in children: A systematic literature review. **Archives of Oral Biology**, v. 60, n. 11, p. 1618–24, 2015.

CHEN, WH.; LU, YC.; LUI, CC.; LIU, JS. Um mecanismo proposto para bruxismo diurno/noturno: Hipersensibilidade de receptores de dopamina pré-sinápticos no lobo frontal. **J. Clin. Neurociência**. p.12 :161-163, 2005.

CHISINI, LA.; SAN MARTIN, AS.; CADEMARTORI, MG.; BOSCATO, N.; CORREA, MB.; GOETTEMS, ML. Interventions to reduce bruxism in children and adolescents: a systematic scoping review and critical reflection. **Eur J Pediatr**,2020.

CLEMENTINO, M. A.; SIQUEIRA, M. B.; SERRA-NEGRA, J. M.; PAIVA, S. M.; GRANVILLE-GARCIA, A. F. The prevalence of sleep bruxism and associated factors in children: a report by parents. **European Archives of Paediatric Dentistry**, v. 18, n.6, p. 399–404, 2017.

COSTA, A.R.O.; OLIVEIRA, E.S.; OLIVEIRA, D.W.D.; TAVANO, K.T.A.; MURTA, A.M.G.; GONÇALVES, P.F. Prevalência e fatores associados ao bruxismo em universitários: um estudo transversal piloto. **Revista Brasileira de Odontologia**, Rio de Janeiro, v.74, n.2, p.120-125, 2017.

DA SILVA, BP.; SOUZA, GADS.; FILHO, AADN.; PINTO, AP.; GUIMARÃES, CL.; PEREIRA, APC.; NEVES, MFD.; MARTINS, PSLL.; LIMA, FPS.; LOPES-MARTINS, RAB.; et al. Análise dos efeitos da laserterapia de baixa intensidade na fadiga muscular do músculo bíceps braquial de indivíduos saudáveis e indivíduos espásticos: protocolo de estudo para um ensaio clínico unicêntrico, randomizado, duplo-cego e controlado. **Medicina** 2019 , 98 , e17166.

GAGNON, Y.; MAYER, P.; MORISSON, F.; ROMPRÉ, PH.; LAVIGNE, GJ. Agravamento de distúrbios respiratórios pelo uso de placa oclusal em pacientes apneicos: um estudo piloto. **Int J Prosthodont**, v.17(4), p.447–53, 2004.

MAINIERI, VC.; SAUERESSIG, AC.; FAGONDES, SC.; TEIXEIRA, ER.; REHM, DD.; GROSSI, ML. Análise dos efeitos de um dispositivo de avanço mandibular no bruxismo do sono usando polissonografia, BiteStrip, questionário de avaliação do sono e força oclusal. **Int J Prosthodont**, v.27(2), p.119–26, 2014.

GUAITA, M.; HÖGL, B. Tratamentos Atuais do Bruxismo. **Curr Treat Options Neurol** v.18, p.10 (2016).

GRIFFIN, CE.; KAYE, AM.; BUENO, FR.; KAYE, AD. Farmacologia de benzodiazepínicos e efeitos mediados pelo sistema nervoso central. **Ochsner J**, p.13:214-23, 2013.

HERPICH, CM.; LEAL-JÚNIOR, ECP.; GOMES, CAFF.; GLÓRIA, IPDS.; AMARAL, AP.; AMARAL, MFRS.; POLITTI, F.; BIASOTTO-GONZALEZ, DA. Efeitos imediatos e de curto prazo da fototerapia na dor, atividade muscular e mobilidade articular em mulheres com disfunção temporomandibular: um ensaio clínico randomizado, duplo-cego, controlado por placebo. **Desabilitar. Reabil.** 2018 , 40 , 2318-2324.

HUYNH, N.T.;ROMPRÉ P.H.; MONTPLAISIR J.Y.; MANZINI C.; OKURA K.; LAVIGNE, GJ. Comparação de vários tratamentos para bruxismo do sono usando determinantes do número necessário para tratar e tamanho do efeito. **Int J Prosthodont**, v.19(5), p.435–41, 2006.

KOBAYASHI, FY.; CASTELO, PM.; GONÇALVES, MLL.; et al. Evaluation of the effectiveness of infrared light-emitting diode photobiomodulation in children with sleep bruxism: Study protocol for randomized clinical trial. **Medicine (Baltimore)**, 2019.

KOBAYASHI, FY.; CASTELO, PM.; POLITTI, F.; et al. Immediate Evaluation of the Effect of Infrared LED Photobiomodulation on Childhood Sleep Bruxism: A Randomized Clinical Trial. **Life (Basel)**, v.12(7):964, 2022.

KOLCAKOGLU, K.; DOGAN, S.; TULGA OZ, F.; AYDINBELGE M. A Comparison of Hard and Soft Occlusal Splints for the Treatment of Nocturnal Bruxism in Children Using the BiteSTRIP®. **J Clin Pediatr Dent**, v.46(3):219-224, 2022.

LAVIGNE, G. J.; GOULET, J. P.; ZUCONNI, M.; MORRISON, F.; LOBBEZOO, F. Sleep disorders and the dental patient: an overview. **Oral surgery, Oral medicine, Oral pathology, Oral radiology, and Endodontics**, v. 88, n. 3, p. 257–72, 1999.

LOBBEZOO, F.; AHLBERG, J.; RAPHAEL, K.G.; WETSELAAR, P.; GLAROS, A.G.; KATO, T.; SANTIAGO, V.; WINOCUR, E.; DE LAAT, A.; DE LEEUW, R.;KOYANO, K.; LAVIGNE, G. J.; SVENSSON, P.; MANFREDINI, D. International consensus on the assessment of bruxism: Report of a work in progress. **Journal of Oral Rehabilitation**, v.45, p. 837–44, 2018.

LUCAS, BDL.; BARBOSA, TDS.; PEREIRA, LJ.; GAVIÃO, MB.; CASTELO, PM. Avaliação eletromiográfica dos músculos mastigatórios em repouso e intercuspidações máximas da mandíbula em crianças com bruxismo do sono. **EUR. Arco. Pediatra Dente**. p.15 :269-274, 2014.

MACEDO, CR.; MACEDO, EC.; TORLONI, MR.; SILVA, AB.; PRADO, GF. Farmacoterapia para bruxismo do sono. **Sistema de banco de dados Cochrane Rev**.p.10:1-51, 2014.

MACHADO, E.; DAL-FABBRO, C.; CUNALI, P. A.; KAIZER, O. B. Prevalence of sleep bruxism in children: A systematic review. **Dental Press Journal of Orthodontics**, v. 19, n. 6, p. 54–61, 2014.

MANFREDINI, D.; LOBBEZOO, F.; GIANCRISTOFARO, R. A.; RESTREPO, C. Association between proxy-reported sleep bruxism and quality of life aspects in Colombian children of different social layers. **Clinical Oral Investigations**, v. 21, n.4, p. 1351–8, 2017a.

MELO, G.; DUTRA, K. L.; RODRIGUES FILHO, R.; ORTEGA, A. O. L.; PORPORATTI, A. L.; DICK, B.; FLORES-MIR, C.; DE LUCA CANTO, G. Association between psychotropic medications and presence of sleep bruxism: A systematic review. **Journal of Oral Rehabilitation**, v. 45, n. 7, p. 545–54, 2018.

MOSTAFAVI, S. N.; JAFARI, A.; HOSEINI, S. G.; KHADEMIAN, M?; & KELISHADI, R. The efficacy of low and moderate dosage of diazepam on sleep bruxism in children: A randomized placebo-controlled clinical trial. **Journal of research in medical sciences : the official journal of Isfahan University of Medical Sciences**, v. 24-8, 2019.

RESTREPO, C.; MANFREDINI, D.; LOBBEZOO, F. Sleep behaviors in children with different frequencies of parental-reported sleep bruxism. **Journal of Dentistry**, v. 66, p. 83–90, 2017.

RESTREPO, CC.; MEDINA, I., PATIÑO I. Efeito de placas oclusais nas disfunções temporomandibulares, desgaste dentário e ansiedade de crianças bruxistas. **EUR. J. Dent.** p.5 :441-450, 2011.

SALGUEIRO, MDCC.; KOBAYASHI, FY.; MOTTA LJ.; et al. Effect of Photobiomodulation on Salivary Cortisol, Masticatory Muscle Strength, and Clinical Signs in Children with Sleep Bruxism: A Randomized Controlled Trial. **Photobiomodul Photomed Laser Surg**, v.39(1):23-29, 2021.

SERRA-NEGRA, J. M.; LOBBEZOO, F.; CORREA-FARIA, P.; LOMBARDO, L.; SICILIANI, G.; STELLINI, E.; MANFREDINI, D. Relationship of self-reported sleep bruxism and awake bruxism with chronotype profiles in Italian dental students. **The Journal of Craniomandibular & Sleep Practice**, v.29, p. 1–6, 2018.

TAVARES-SILVA, C.; HOLANDINO,C.; HOMSANI, F.; LUIZ, RR.; PRODESTINO, J.; FARAH,A.; LIMA, JP.; SIMAS, RC.; CASTILHO, CVV.; LEITÃO, SG.; MAIA, LC.; FONSECA-GONÇALVES, A. Homeopathic medicine of *Melissa officinalis* combined or not with *Phytolacca decandra* in the treatment of possible sleep bruxism in children: A crossover randomized triple-blinded controlled clinical trial. **Phytomedicine**. 2019.

---

# FLUXO DIGITAL E SEUS BENEFÍCIOS NA RELAÇÃO CIRURGIÃO-DENTISTA E PACIENTE – REVISÃO DE LITERATURA

## DIGITAL WORKFLOW AND ITS BENEFITS IN THE DENTIST-PATIENT RELATIONSHIP - A LITERATURE REVIEW

Anna Clara Correa Oliveira  
Samara Dias Rossi  
Milena Moraes De Oliveira Lenza  
Maurício Guilherme Lenza

<sup>1</sup> Acadêmicas do Curso de Odontologia da Universidade União de Goyazes.

<sup>1</sup> Orientador: Professor Doutor do Curso de Odontologia da Universidade União de Goyazes.

---

### RESUMO

**Introdução:** A odontologia teve grande revolução com o fluxo digital, transformando o diagnóstico, planejamento e tratamento executado pelo cirurgião-dentista (CD). **Objetivos:** Ressaltar os benefícios do fluxo digital ao cotidiano do CD e seus pacientes. **Metodologia:** Trata-se de uma revisão de literatura, cuja busca de dados foi realizada nas seguintes bases de dados: PubMed, Scielo e Google Acadêmico. **Resultados:** O fluxo digital possui aplicações específicas nas especialidades odontológicas, tendo como base o escaneamento intraoral somado ou não à tomografia computadorizada de feixe cônico, possibilitando diagnósticos mais complexos e precisos, permitindo reconstrução digital de todo complexo crânio-face-dentes, com maior precisão e detalhes dos dentes, menor tempo de cadeira e maior conforto para o paciente. **Conclusão:** O fluxo digital é eficiente em relação ao tempo de trabalho, tornando o tratamento mais previsível através do planejamento digital, trazendo maior conforto ao paciente durante as consultas e após os procedimentos.

**Palavras-chave:** Odontologia digital. Benefícios. Dentista. Paciente.

### ABSTRACT

**Introduction:** Dentistry has undergone a great revolution with the digital workflow, transforming diagnosis, planning, and treatment executed by the dentist. **Objectives:** To highlight the benefits of digital workflow to the DS's daily routine and their patients. **Methodology:** This is a literature review, carried out in the following databases: PubMed, Scielo, and Google Scholar. **Results:** The digital workflow has specific applications in dental specialties, based on intraoral scanning with or without cone-beam computed tomography, enabling more complex and accurate diagnoses, allowing digital reconstruction of the entire craniofacial and dental complex, with greater precision and detail of the teeth, shorter chair time, and greater comfort for the patient. **Conclusion:** Digital workflow is efficient in terms of time, making treatment more predictable through digital planning, providing greater comfort for the patient during appointments and after procedures.

**Key-words:** Digital dentistry. Benefits. Dentist. Patient.

---

### INTRODUÇÃO

Com o passar dos anos, a tecnologia se torna cada vez mais presente no cotidiano das pessoas e isso não tem sido diferente na área profissional, inclusive dos cirurgiões-dentistas (HAIDAR et al., 2023; VIOLA et al., 2011). Atualmente, a odontologia digital oferece ferramentas adicionais ao consultório, visto que há muitos ganhos para o ambiente de trabalho, como uma maior agilidade nos procedimentos, melhoria da qualidade dos tratamentos e uma boa comunicação entre o profissional e o paciente (SCHIERZ et al., 2023).

Isso aconteceu mais evidentemente nos procedimentos de moldagem. A

odontologia convencional possibilita que ela seja realizada a partir de hidrocolóides irreversíveis ou elastômeros. No entanto, esses tipos de moldagens podem apresentar falhas, rasgamento e presença de bolhas, durante o procedimento de moldagem ou ao vazar o gesso, comprometendo assim a qualidade do trabalho e consecutivamente o tratamento do paciente (GOMES et al., 2022). Evidencia-se que, além destas situações, durante o ato da moldagem há um risco de obstrução das vias aéreas e aspiração do material de moldagem convencional (SCHIERZ et al., 2023).

Em contrapartida, o modelo digital obtido a partir do escaneamento intraoral,



trouxe um maior conforto ao paciente e maior qualidade com menor tempo de trabalho para o cirurgião-dentista (SIQUEIRA et al., 2021). Ademais, vale ressaltar que o fluxo digital torna a rotina clínica mais ágil e precisa através do uso de escâneres, câmeras intra-orais, impressoras 3D, fresadoras, tomografia computadorizada de feixe cônico e produção assistida por computador (CAD/CAM) (ZAMPROGNO et al., 2023). O sistema CAD/CAM tornou disponível materiais impressos e fresáveis, originando assim restaurações e próteses com melhora no ajuste e estética, além de uma previsibilidade do tratamento através de uma pré-visualização tridimensional no computador (SCHIERZ et al., 2023; TALARICO M., 2020).

Em suma, nota-se que a odontologia digital pode estar presente em toda a metodologia de um consultório, passando pelo diagnóstico, planejamento, tratamento e preservação. E, além disso, ela tem aplicabilidade em várias especialidades odontológicas como a Cirurgia, Ortodontia, Periodontia, Endodontia, Dentística e Prótese (HAIDAR et al., 2023; CECHELERO et al., 2021; COELHO et al., 2022).

O presente trabalho tem como objetivo relatar os benefícios que a Odontologia Digital trouxe ao cotidiano do cirurgião-dentista e seus pacientes.

## METODOLOGIA

Este estudo é uma revisão de literatura que busca verificar as evidências disponíveis sobre os benefícios da odontologia digital para a prática clínica. Foram utilizadas as seguintes bases de dados virtuais em saúde: *Scientific Electronic Library online* – Pubmed e Centro Latino-Americano e do Caribe de Informação em Ciências da saúde – Bireme e Google Acadêmico no período de 2010 a 2024, utilizando como busca as palavras-chave: odontologia digital, benefícios, dentista, paciente, bem como os seus correspondentes na língua inglesa: *digital dentistry, benefits, dentist e patient*.

Os critérios de inclusão foram os artigos que abordavam os benefícios para o paciente e o cirurgião-dentista. Foram excluídos resumos, artigos incompletos e literatura cinzenta. Na busca, inicialmente,

foram levantados 10.200 artigos e, após a aplicação dos critérios de inclusão e exclusão, foram considerados apenas 54 artigos.

## REVISÃO DE LITERATURA

Na década de 1970, a história da odontologia digital surgiu juntamente com a tomografia computadorizada. Ela trouxe consigo imagens tridimensionais mais detalhadas dos dentes e estruturas adjacentes (HAIDAR, et al., 2023). O exame tomográfico permite o seccionamento de imagens nos três planos do espaço e sua reconstrução 3D em pequenas partes que possibilitam um diagnóstico mais preciso. Outrora, existiam apenas radiografias bidimensionais que não possuíam essa riqueza de detalhes (DE FREITAS et al., 2011).

Atualmente, a Tomografia Computadorizada de Feixe Cônico é utilizada para diversas finalidades clínicas como, por exemplo, no diagnóstico de cistos, tumores, dentes impactados, reabsorção dentária e localizar canais de difícil acesso (ARAÚJO et al., 2019). Além disso, ela também é utilizada no planejamento de cirurgias, tratamentos endodônticos e ortodônticos. Afinal, ela mostra imagens tridimensionais, com alta qualidade e com ausências de sobreposições e distorções de estruturas, visto que consegue ter uma visualização de diferentes ângulos (NASCIMENTO et al., 2021).

Em 1980, surgiu o Sistema *Computer-Aided Design / Computer-Aided Manufacturing* (CAD/CAM) com finalidade de promover restaurações que aderissem melhor a estrutura dental (HAIDAR et al., 2023). Essa tecnologia consiste em uma pré-visualização tridimensional que resulta em uma produção de próteses pelo uso de fresadoras e guias cirúrgicos pelo uso de impressoras 3D (CAM) (TALLARICO M., 2020). Esse sistema, disponível digitalmente, só é possível após um escaneamento dos dentes do paciente ou de um modelo de gesso. A partir disso, tem-se uma obtenção do modelo digital da arcada dentária, possibilitando assim o planejamento digital (CAD). Resumidamente, o Sistema CAD/CAM consiste em três etapas: escaneamento, processamento digital

(software CAD) e fresagem / impressão 3D (CAM) (CAMARGO et al., 2018).



Figura 2: Imagem de uma impressora 3D  
Fonte: Uniqpro

A tecnologia CAD/CAM trouxe muitas vantagens ao cirurgião-dentista, dentre elas, a diminuição de distorções, falhas e uma maior agilidade no processo, que facilita ao profissional, confeccionar a prótese em seu consultório (CAMARGO et al., 2018). Vale ressaltar que os pacientes também se beneficiam com os materiais fresáveis e impressos, pois eles contribuem para uma melhora na qualidade de vida, oferecendo um ajuste mais preciso, com uma estética superior nos procedimentos em que são

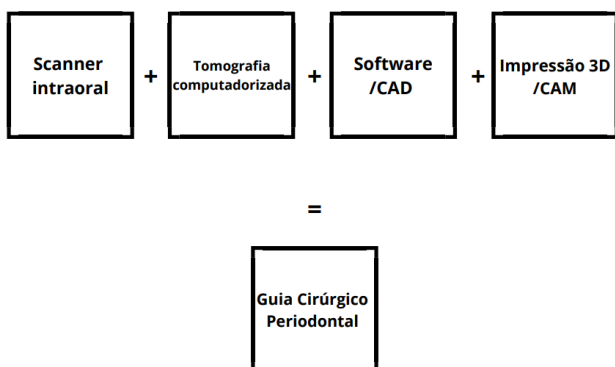


Figura 3: Fluxo de trabalho para confecção de guia cirúrgico periodontal

Existem duas formas para obter o modelo digital: usando o escâner de bancada para escanear modelos de gesso (Figura B) ou o escâner intraoral para escanear diretamente a arcada do paciente (Figura A). Ressalta-se que o profissional precisa ter domínio das técnicas em ambos os casos

Figura 1: Imagem de uma fresadora.  
Fonte: Dentsply Sirona



submetidos e entregues em menor tempo (SCHIERZ et al., 2023).

Um dos avanços mais importantes do fluxo digital na odontologia foi o desenvolvimento do escâner intraoral (IOS) no início da década de 1980. Ele, em conjunto com a Tomografia Computadorizada de feixe cônico, permite um planejamento digital a partir do software/CAD, garantindo assim uma maior previsibilidade e eficácia em procedimentos cirúrgicos, como por exemplo, o de aumento de coroa clínica (Figura 3) (ALBERTON et al., 2019).

para alcançar resultados satisfatórios (CECHELERO et al., 2021).

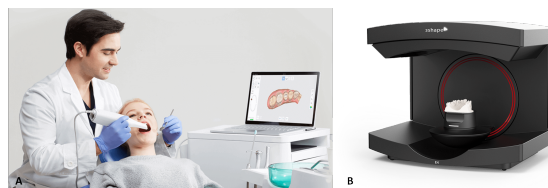

Imagem A: Escâner intraoral Imagem B: Escâner de bancada  
Fonte: Dentaltix Fonte: 3Shape

A utilização do escâner possibilita um diagnóstico preciso, pois a partir deles conseguimos ter uma malha tridimensional da anatomia bucal do paciente (ANDRE et al., 2020). Atualmente existem escâneres que permitem a previsão precoce de desgaste dentário, detecta lesões cáries e mostram onde tem acúmulo de biofilme. (LOIOLA et al., 2019).

O modelo digital obtido a partir do escaneamento, trouxe um maior conforto ao paciente, visto que não há necessidade de se preocupar com o incômodo dos materiais de moldagem tradicional (SIQUEIRA et al., 2021). E, além disso, é um procedimento rápido e eficaz, pois o cirurgião-dentista pode eliminar etapas transoperatórias como a da seleção de moldeiras (POLIDO, 2010). A partir do modelo digital, obtém-se restaurações de alta qualidade, guias cirúrgicos para implante, reabilitações protéticas e é possível realizar planejamentos ortodônticos (CECHELERO et al., 2021).

Há duas formas de trabalhar com o modelo digital: o modelo digital propriamente dito (disponível em computador) e o impresso. Essa tecnologia reduz também o tempo de trabalho do laboratório, afinal, não precisa vazar gesso, recortar e muito menos montar em articuladores convencionais. Além disso, é possível imprimir o modelo quantas vezes forem necessárias e eles possuem um menor risco de fratura (POLIDO, 2010).

## 1. A Odontologia digital nas especialidades

### 1.1 Endodontia

Os tratamentos dos canais radiculares calcificados têm se tornado cada vez mais eficientes graças ao *Endoguide* (Guia impresso para acesso endodôntico). Essa tecnologia faz uso do escâner intraoral, TCFC, modelos digitais e impressões 3D a fim de solucionar casos mais complexos, evitando desgastes excessivos e desvios no momento do acesso endodôntico (RIBEIRO et al., 2020). Vale dizer que antes, dentes com canais calcificados cujo tratamento não era possível de forma tradicional, necessitavam de intervenção cirúrgica. A endodontia guiada tem tomado cada vez mais espaço na rotina dos dentistas, pois a partir dela esse índice de cirurgias tende a diminuir, visto que muitos estudos têm demonstrado a eficiência dessa tecnologia (MAIA et al., 2019).

Dessa maneira, ressalta-se que pacientes com dentes cujos canais são de difícil acesso podem ficar menos tempo nas

cadeiras odontológicas, pois o *Endoguide* diminui o tempo de tratamento. Além disso, reduz o tamanho da cavidade no acesso aos canais (preserva estrutura dental) e evita imprevistos como por exemplo perfurações que acabam gerando dor imediata e sangramento intenso (CONNERT et al., 2019; DABROWSKI et al., 2022; RODRIGUES et al., 2023).

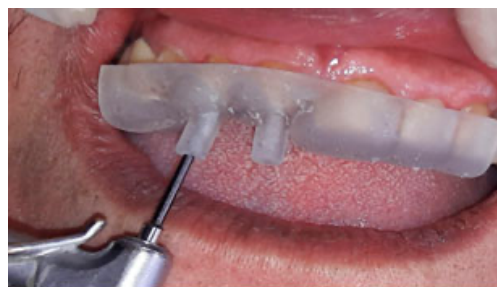

Figura 4: Adaptação intraoral do endoguide  
Fonte: CERO Imagem

### 1.2 Implantodontia

Os profissionais que atuam na implantodontia também são beneficiados com o fluxo digital em seu cotidiano, uma vez que eles conseguem ter uma maior segurança durante as cirurgias, pois atualmente o uso do escâner e da TCFC (exame mais indicado para avaliar altura e espessura dos ossos da maxila e mandíbula) possibilitam um planejamento digital prévio e a confecção de guias cirúrgicos que orientarão a posição tridimensional do implante (BRITO et al., 2021). Dessa forma, o risco de complicações, como por exemplo, uma lesão no canal mandibular, diminui significativamente se o profissional seguir todos os protocolos clínicos (CREMONINI et al., 2015).

O planejamento reverso na implantodontia gera uma diminuição do tempo cirúrgico. Ele é feito a partir de um software CAD que possibilita informações dimensionais importantes para uma melhor qualidade (função e estética) na reabilitação implantossuportada (SALES et al., 2022).

O paciente submetido a uma cirurgia de implante com o auxílio do fluxo digital passa por uma cirurgia menos invasiva e traumática, o que faz, inclusive, com que ele tenha um maior conforto pós-operatório (SANTOS et al., 2023).

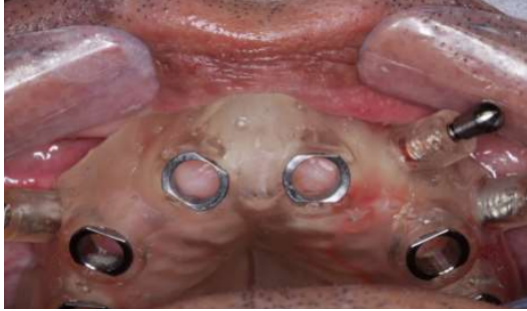

Figura 5: Guia Cirúrgico para implante  
Fonte: Brito et al., 2021.

### 1.3 Periodontia

O periodontista também é favorecido com a odontologia digital. Através da TCFC é possível diagnosticar, de forma precisa, condições periodontais como, por exemplo, perdas ósseas (ARAÚJO et al., 2019). O sistema CAD/CAM proporciona a produção de guias cirúrgicos digitais para ajudar no processo de remoção óssea e gengival na cirurgia de aumento de coroa clínica. Essas tecnologias permitem uma maior previsibilidade e eficácia dos tratamentos (MIZUTANI et al., 2022).

O paciente consegue ter uma ideia de como o sorriso ficará antes mesmo do início da cirurgia. Dessa forma, ele tem maior liberdade para decidir se está de acordo ou não com o tratamento. Ressalta-se que fazer uma cirurgia periodontal guiada diminui o risco de recessões gengivais, dor e sensibilidade (ALBERTON et al., 2019).

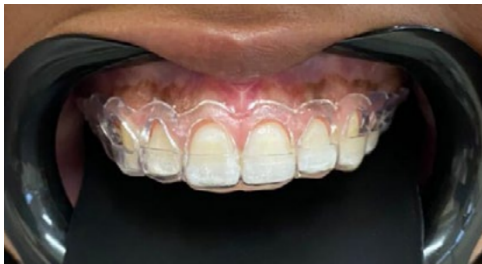

Figura 6: Guia cirúrgico periodontal  
Fonte: DE FREITAS et al., 2022

### 1.4 Cirurgia e Traumatologia Bucomaxilofacial

Tanto para o cirurgião-dentista quanto para o paciente, as cirurgias odontológicas podem se tornar menos invasivas com o auxílio do fluxo digital. O planejamento cirúrgico para uma cirurgia ortognática virtual tridimensional tem um

elevado nível de detalhe e gera um maior controle operacional. Hoje em dia existem softwares que simulam virtualmente os movimentos da maxila, mandíbula e mento a fim de criar um planejamento virtual e uma intervenção cirúrgica através do uso de guias cirúrgicos (OLIVEIRA et al., 2024).

A utilização da tecnologia CAD/CAM ajuda de forma eficaz na transferência do planejamento para o momento da cirurgia, deixando assim o procedimento menos traumático (melhor pós-operatório) e com mais otimização do tempo (SCHMIDT et al., 2022; DE ANDRADE LOIOLA et al., 2016). Além disso, destaca-se que a tomografia computadorizada auxilia a diagnosticar traumas, anormalidades maxilomandibulares e fraturas de face (ARAÚJO et al., 2019).

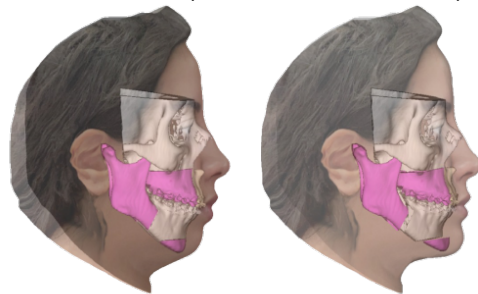


Figura 7: Planejamento virtual cirúrgico  
Fonte: 3D Surgery

### 1.5 Odontopediatria

Os odontopediatras utilizam técnicas de modelagem de comportamento diariamente em seus consultórios a fim de se obter maior aceitação por parte das crianças aos tratamentos (MOREIRA et al., 2021). Porém, mesmo assim, parte delas ainda sentem medo no momento da anestesia. Atualmente, existe a possibilidade da administração da anestesia local ser controlada por computador. Essa tecnologia reduz a dor, visto que diminui a pressão no momento da punção anestésica (AMERICAN ACADEMY OF PEDIATRIC DENTISTRY et al. 2020).

Com a finalidade de agilizar os procedimentos, o cirurgião-dentista pode fazer uso do escâner intraoral. Ele traz um maior conforto à criança, pois não precisa usar os materiais de moldagem convencional, uma vez que eles possuem gostos e odores que não são bem aceitos pelos pacientes (BURHARDT et al., 2016).

As restaurações indiretas feitas para dentes decíduos e permanentes dos pacientes pediátricos também tiveram uma melhora na estética e função. Além de que são procedimentos mais rápidos por causa da tecnologia CAD/CAM (BURDE et al., 2016).



Figura 8: Morpheus- Anestesia local controlada  
Fonte: Dental Shalon

### 1.6 Ortodontia

O diagnóstico na ortodontia, assim como em todas as especialidades odontológicas, é uma importante etapa clínica. A TCFC é utilizada em situações em que as radiografias bidimensionais apresentam limitações. Ao eliminar as sobreposições, essa técnica tridimensional auxilia na avaliação cefalométrica, no planejamento orto-cirúrgico, na localização de dentes inclusos, na visualização da espessura do osso alveolar de suporte (inclusive para colocação de mini implantes de ancoragem ortodôntica) e na avaliação do movimento dentário nas regiões de osso atrésico (ARAÚJO et al., 2019; NETO et al., 2010).

O fluxo digital participa positivamente no armazenamento da documentação do paciente, diminuindo a necessidade de grandes espaços físicos e o risco de danos ou perda. Nesse sentido, o digital contribui com o meio ambiente, pois como consequência reduz a geração de resíduos. (CAMARDELLA et al., 2015; HSU et al. 2022).

O modelo digital obtido a partir do escaneamento é essencial para o planejamento virtual. Embora alguns artigos apontem para uma maior previsibilidade e melhores resultados, esse assunto continua controverso na literatura. O *setup*, técnica utilizada para simular o tratamento

ortodôntico, atualmente pode ser feito de forma virtual. Assim, ele demanda menos tempo e facilita a comunicação entre o profissional e o paciente (GUIMARÃES et al., 2021).

Os alinhadores confeccionados pelo sistema CAD/CAM são uma realidade e tem se popularizado cada vez mais, pois possuem muitas vantagens em relação aos aparelhos ortodônticos de braquetes. Dentre elas podemos citar: maior conforto, estética favorável, fácil higienização e ausência de restrição alimentar (CAMARDELLA et al., 2015; ROGRIGUES et al., 2019).

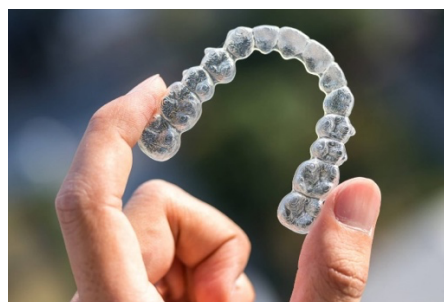

Figura 9: Alinhador ortodôntico  
Fonte: Blog Odontoclinic

### 1.7 Prótese

O sistema CAD/CAM tem alcançado próteses fixas cada vez mais estéticas, resistentes e bem adaptadas à estrutura dental (FRAGOSO et al., 2024). Além disso, o tempo de trabalho do dentista é otimizado, pois as próteses podem ser entregues em uma única sessão a depender da tecnologia disponível no consultório e da complexidade do caso (VANDENBERGHE et al., 2020). Uma restauração indireta pode ser projetada em computador dentro de poucos minutos e, a partir disso, fresá-la dentro de uma hora (ÖZDEMIR et al., 2021).

A utilização de articuladores digitais tem tomado espaço na prática clínica dos protésistas, pois os faz ter uma precisão maior dos casos, além de superar as limitações dos articuladores mecânicos convencionais (modelos de gessos podem sofrer distorções e o material utilizado para registro de mordida pode sofrer deformação). Utilizando essa tecnologia, é possível monitorar movimentos dinâmicos inclusive da articulação temporomandibular

(MAESTRE-FERRÍN et al., 2012; BOHNER et al., 2016).

O paciente que busca um tratamento protético tem uma maior previsibilidade e fácil entendimento ao dialogar com o dentista a respeito do planejamento do caso. Ressalta-se que há uma maior segurança no momento de autorizar a realização dos procedimentos após visualizá-los na tela de um computador (SALES et al., 2022).

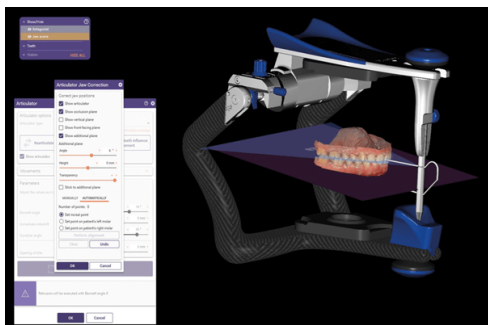


Figura 10: Articulador virtual  
| Fonte: Revista implantNews

### 1.8 Dentística

A aparência do sorriso tem um impacto significativo no bem-estar pessoal. Atualmente, muitos pacientes estão em busca de um sorriso ideal e a área da odontologia que tem como intuito solucionar esse problema é a dentística. Ela preconiza a função e estética dos dentes e atualmente tem utilizado do fluxo digital para alcançar seus objetivos (GUEDES et al., 2021; MELO et al., 2019).

A partir do avanço da tecnologia, foram desenvolvidas ferramentas importantes no âmbito da odontologia, tal qual o software Digital Smile Design (DSD). Ele permite que o cirurgião-dentista planeje

### DISCUSSÃO

A presente revisão de literatura se propôs a relatar os benefícios que a odontologia digital trouxe ao cotidiano do cirurgião-dentista e seus pacientes. Nesse sentido, alguns trabalhos consideraram que os profissionais e os pacientes tiveram uma

Além disso, foi observado a melhora na comunicação entre o dentista-laboratório e dentista-paciente, passando inclusive uma maior segurança no momento da autorização dos procedimentos clínicos (SCHIERZ et al., 2023; GUIMARÃES et al., 2021; OLIVEIRA et

virtualmente, de forma completa, a reabilitação oral e que o paciente tenha uma previsão, antes mesmo de começar, de como poderá ficar seu sorriso (CERVINO et al. 2019).

O planejamento virtual possibilita fazer um enceramento digital, imprimir o modelo em impressora 3D e produzir guias de silicone para confeccionar as paredes palatinas dos dentes, que receberão as facetas de resina composta. Além disso, esse planejamento permite montar em articulador virtual a fim de avaliar se essas facetas futuramente falharão ou não por interferências oclusais (LIMA et al., 2023).

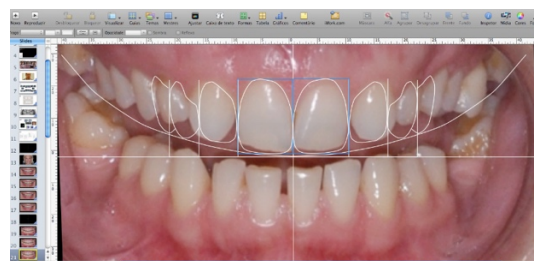


Figura 11: Software DSD  
Fonte: Odontomania

### 1.9 Outras especialidades

Assim como nas demais áreas odontológicas citadas anteriormente, as outras especialidades também estão trabalhando com o fluxo digital. A exemplo temos a Odontologia Legal que utiliza a virtópsia como uma forma menos invasiva de identificação humana, quando comparada a necropsia, e a Harmonização Orofacial, que utilizam escâneres faciais e softwares, que geram uma maior previsibilidade de procedimentos com alteração volumétrica na face (COELHO et al., 2022; MAI et al., 2021).

maior previsibilidade do tratamento odontológico ao fazer uso do fluxo digital em seus consultórios. (SCHIERZ et al., 2023; TALLARICO et al., 2020; ALBERTON et al., 2019; MIZUTANI et al., 2022; GUIMARÃES et al., 2021; SALES et al., 2020 e CERVINO et al., 2019)

al., 2023; CAMARDELLA et al., 2015; SALES et al., 2020 e POLIDO, 2010).

Uma grande vantagem relatada nos artigos é a agilidade que o fluxo digital traz à rotina clínica dos dentistas em diferentes especialidades odontológicas (CAMARGO et

al., 2018; ZAMPROGNO et al., 2023; BURHARDT et al., 2016; POLIDO, 2010; BURDE et al., 2016; LOIOLA et al., 2016 e SCHMIDT et al., 2022).

Alguns autores afirmam que houve uma melhora na qualidade dos tratamentos ao utilizar escâneres e o sistema CAD/CAM. (SCHIERZ et al., 2023; GOMES et al., 2022; SIQUEIRA et al., 2021; SALES et al., 2022). Outros trabalhos apontam que a TCFC faz com que os diagnósticos sejam mais precisos (NASCIMENTO et al., 2021; BRITO et al., 2021; LIMA et al., 2011; ARAÚJO et al., 2019 e NETO et al., 2010).

Os pacientes têm um maior conforto nas consultas, principalmente pela utilização dos escâneres no momento da obtenção do modelo digital da arcada dentária, visto que a moldagem convencional possui gostos e odores mal aceitos por eles. (GOMES et al., 2022; SCHIERZ et al., 2023, SIQUEIRA et al., 2021 e BURHARDT et al., 2016).

As cirurgias podem se tornar menos invasivas com a utilização dos guias cirúrgicos produzidos através do fluxo digital (OLIVEIRA et al., 2024; LOIOLA et al., 2016 e SCHMIDT et al., 2022).

Ainda que existam inúmeros benefícios, o cirurgião-dentista precisa aperfeiçoar diariamente a técnica para evitar erros ao utilizar as tecnologias, pois apesar das grandes evoluções, a odontologia digital também traz novos desafios e limitações (ANDRÉ, 2020; HAIDAR, 2023 e CEHELERO et al., 2021). Nesse mesmo sentido, alguns autores citaram como

desvantagem os custos elevados para ter um fluxo digital nos consultórios odontológicos (HAIDAR, 2023; ROCHA et al., 2024; EMERICK et al., 2022).

Embora grande parte dos artigos levantados (SCHIERZ et al., 2023; TALARICO M., 2020; ALBERTON et al., 2019; MIZUTANI et al., 2022; GUIMARÃES et al., 2021; SALES et al., 2020 e CERVINO et al., 2019) mencionem que a odontologia digital entrega melhores resultados com maior previsibilidade, outros estudos apontam o contrário na área da ortodontia, quando se tenta prever o tratamento com alinhadores. Neles é possível perceber que algumas movimentações, como as verticais, são mais desafiadoras de se obterem (RIBEIRO et al., 2023; CASTROFLORIO et al., 2023; ALWAFI et al., 2023).

## CONCLUSÃO

O fluxo digital mostrou-se eficiente em relação ao tempo de trabalho do cirurgião-dentista e laboratórios de prótese. Além disso, tornou o tratamento mais previsível em grande parte das especialidades através do planejamento digital e guias cirúrgicos.

Observou-se que a odontologia digital trouxe um maior conforto ao paciente durante a consulta odontológica, principalmente durante o escaneamento e nos pós-operatórios de cirurgias. Sendo elas menos invasivas com o planejamento virtual, TCFC e guias cirúrgicos.

## REFERÊNCIAS

- ARAÚJO, Tharles Lindenberg et al. Aplicação da tomografia computadorizada de feixe cônico no diagnóstico odontológico—Revisão de literatura. **Revista uningá**, v. 56, n. S7, p. 43-56, 2019.
- ALWAFI, Abdulraheem et al. Overview of systematic reviews and meta-analyses assessing the predictability and clinical effectiveness of clear aligner therapy. **Dentistry Review**, v. 3, n. 4, p. 100074, 2023.
- ANDRÉ, C.B. Escaneamento intrabucal: erros frequentes. **Rev Clín Ortod Dental Press**. 2020 Abr-Maio;19(2):28-35
- ALBERTON, Victória et al. Uso do guia cirúrgico duplo periodontal para aumento de coroa clínica relato de caso. **Prosthes. Esthet. Sci**, v. 8, n. 31, p. 69-78, 2019.
- AMERICAN ACADEMY OF PEDIATRIC DENTISTRY et al. Use of local anesthesia for pediatric dental patients. **The Reference Manual of Pediatric Dentistry**. Chicago, Ill.: American Academy of Pediatric Dentistry, p. 318-23, 2020.
- BOHNER, Lima et al. O uso do articulador virtual na Odontologia Restauradora. **Journal of Clinical Dentistry & Research**, v. 13, n. 2, 2016.
- BRITO, Ericles Marinho et al. Planejamento digital para cirurgia guiada com implantes dentários: relato de caso. **Research, Society and Development**, v. 10, n. 15, p. e424101523080-e424101523080, 2021.
- BURHARDT, Lukasz et al. Treatment comfort, time perception, and preference for conventional and digital impression techniques: A comparative study in young patients. **American Journal of Orthodontics and Dentofacial Orthopedics**, v. 150, n. 2, p. 261-267, 2016.
- BURDE, Alexandru-Victor et al. Highlighting knowledge, attitude and practices regarding CAD/CAM technology

- among oral healthcare providers in Cluj-Napoca. **International Journal of Medical Dentistry**, v. 20, n. 4, p. 293-300, 2016.
- CAMARGO, Isabella Figueiredo et al. Sistemas CAD/CAM e suas aplicações na odontologia: Revisão da literatura. **Revista Uningá**, v. 55, n. S3, p. 221-228, 2018.
- CASTROFLORIO, Tommaso et al. Predictability of orthodontic tooth movement with aligners: effect of treatment design. **Progress in orthodontics**, v. 24, n. 1, p. 2, 2023.
- CAMARDELLA, Leonardo Tavares et al. A utilização do fluxo de trabalho digital no tratamento ortodôntico e ortocirúrgico. **Orthod. Sci. Pract.**, v. 8, n. 31, p. 305-314, 2015.
- CECHELERO, Eduarda Bianchini; BELLAN, Mariá Cortina; BISI, Maurício André. Análise comparativa de técnicas de escaneamento digital: estudo in vitro. **Archives of health investigation**, v. 10, n. 2, p. 248-254, 2021.
- CERVINO, Gabriele et al. Dental restorative digital workflow: digital smile design from aesthetic to function. **Dentistry journal**, v. 7, n. 2, p. 30, 2019.
- COELHO, Bárbara Dantas; PINTO, Paulo Henrique Viana; DA SILVA, Ricardo Henrique Alves. Avanços da odontologia digital na prática forense: a virtópsia enquanto técnica para identificação humana em Odontologia Legal. **Saúde Ética & Justiça**, v. 27, n. 2, p. 53-59, 2022.
- CONNERT, Thomas et al. Guided endodontics versus conventional access cavity preparation: a comparative study on substance loss using 3-dimensional-printed teeth. **Journal of endodontics**, v. 45, n. 3, p. 327-331, 2019.
- CREMONINI, Caio Cesar et al. Utilização de guias cirúrgicas para colocação de implantes dentários: revisão de literatura. **Braz J Periodontol**, v. 25, n. 2, p. 40-47, 2015.
- DAŹBROWSKI, Wojciech et al. Guided endodontics as a personalized tool for complicated clinical cases. **International Journal of Environmental Research and Public Health**, v. 19, n. 16, p. 9958, 2022.
- EMERICK, Rafaella B.; GONÇALVES, Sandro S.; LABUTO, Mônica Miguens. Obtenção de modelos digitais e sua contribuição na odontologia. **Cadernos de Odontologia do UNIFESO**, v. 4, n. 2, 2022.
- FREITAS, Rayfe Heleodoro de et al. Aumento de coroa clínica estético utilizando o planejamento digital e guia cirúrgico duplo. **Revista Odontológica do Brasil Central**, v. 31, n. 90, p. 121-133, 2022.
- FRAGÔSO, Diego Francisco Sena; DE MELO, Eduardo Henriques. Odontologia digital e prótese dentária: uma revisão de literatura. **Journal of Multidisciplinary Dentistry**, v. 14, n. 1, p. 48-53, 2024.
- GOMES, Beatriz Amorim et al. Reabilitação Oral com Laminados Cerâmicos utilizando Escaneamento Digital: Relato de Caso. **ARCHIVES OF HEALTH INVESTIGATION**, v. 11, n. 3, p. 469-475, 2022.
- GUIMARÃES, Glaucio Serra; DA SILVA, Marcela Morgana Teixeira; DE MORAIS, Liliâne Siqueira. A ortodontia na era digital. **Journal of Multidisciplinary Dentistry**, v. 11, n. 3, p. 121-35, 2021.
- GUEDES, Francielly do Carmo et al. Perspectivas da odontologia estética alinhada com a odontologia digital: uma revisão de literatura. **Brazilian Journal of Health Review**, v. 4, n. 1, p. 1782-1790, 2021.
- HAIDAR, Ziyad S. Digital dentistry: past, present, and future. **Digital Medicine and Healthcare Technology**, n. 16, 2023.
- HSU, Li-Ping; HUANG, Yung-Kai; CHANG, Yu-Chao. The implementation of artificial intelligence in dentistry could enhance environmental sustainability. **Journal of Dental Sciences**, v. 17, n. 2, p. 1081, 2022.
- LIMA, Stella Maris de Freitas; REZENDE, Taia Maria Berto. Benefícios de exames tomográficos na endodontia: revisão de literatura. **Oral Sciences**, p. 26-31, 2011.
- LIMA, Rodolfo Xavier de Sousa et al. Facetas diretas em resina composta utilizando o fluxo digital para planejamento: relato de caso. **Revista Ciência Plural**, v. 9, n. 1, p. 1-14, 2023.
- LOIOLA, Marlos et al. Escaneamento Intraoral: o fim da era dos modelos de gesso. **Ortodontia SPO**, v. 52, n. 1, p. 86-90, 2019.
- LOIOLA, Marlos Eurípedes et al. Planejamento virtual tridimensional em cirurgia ortognática—um novo estado da arte. **Orthod. Sci. Pract.** 2016.
- MAIA, Lucas Moreira et al. Case reports in maxillary posterior teeth by guided endodontic access. **Journal of endodontics**, v. 45, n. 2, p. 214-218, 2019.
- MAESTRE-FERRÍN, Laura et al. Virtual articulator for the analysis of dental occlusion: an update. **Medicina oral, patología oral y cirugía bucal**, v. 17, n. 1, p. e160, 2012.
- MAI, Hang-Nga et al. Accuracy of portable face-scanning devices for obtaining three-dimensional face models: a systematic review and meta-analysis. **International Journal of Environmental Research and Public Health**, v. 18, n. 1, p. 94, 2021.
- MELO, Ana Karoline Vieira et al. Importância da inter-relação entre oclusão e dentística restauradora na busca por um sorriso estético e funcional: uma revisão de literatura. **Archives of Health Investigation**, v. 8, n. 6, 2019.
- MIZUTANI, Fábio Shiniti; DE FREITAS, Atila; NASTRI, Victor Hugo Taddeo. Cirurgia de aumento de coroa clínica com o uso de guia cirúrgico produzido digitalmente. **Full Dent. Sci.**, v. 13, n. 50, p. 14-23, 2022.
- MOREIRA, Júlia Souza et al. Técnicas de manejo comportamental utilizados em odontopediatria frente ao medo e ansiedade. **E-Acadêmica**, v. 2, n. 3, p. e032334-e032334, 2021.
- NASCIMENTO, João Victor Menezes do et al. Tomografia computadorizada em odontologia: a rotina de indicações em uma clínica privada de imagens. **Diálogos em Saúde**, v. 4, n. 1, 2021.
- NETO, José Rino et al. Aplicações da tomografia computadorizada em ortodontia: “o estado da arte”. **Rev Clin Ortod Dental Press**, v. 9, n. 1, p. 72-84, 2010.
- OLIVEIRA, Jhonny Renato Serafim de; RODRIGUES, Lorena dos Santos; FINCK, Nathalia Silveira. O fluxo de



- trabalho e a aplicação da impressão 3D na odontologia. **Revista Eletrônica Acervo Saúde**, v. 23, n. 5, p. e12747-e12747, 2023.
- OLIVEIRA, Klaus Rodrigues; MARANHÃO, Carolina; ALBUQUERQUE, Marques Miranda. O uso do planejamento virtual na cirurgia ortognática. **Revista Brasileira de Cirurgia Plástica**, v. 38, p. e0843, 2024.
- ÖZDEMİR, Gökhan et al. Virtual articulators, virtual occlusal records and virtual patients in dentistry. **Journal of Experimental and Clinical Medicine**, v. 38, n. 3s, p. 129-135, 2021.
- POLIDO, Waldemar DE. Moldagens digitais e manuseio de modelos digitais: o futuro da Odontologia. **Dental Press Journal of Orthodontics**, v. 15, p. 18-22, 2010.
- RIBEIRO, Filipe Henrique Barbosa et al. Aspectos atuais da Endodontia guiada. **HU revista**, v. 46, p. 1-7, 2020.
- RIBEIRO, Suely Maria Mendes et al. Orthodontic aligners: between passion and science. **Dental Press Journal of Orthodontics**, v. 28, n. 6, p. e23spe6, 2023.
- RODRIGUES, Vanessa Tomé; FERREIRA, Daniel Lopes Gameiro. Perfuração coronária e radicular. **Revista Cathedral**, v. 5, n. 2, p. 15-24, 2023.
- ROCHA, Camila Sousa Coelho et al. Escaneamento digital odontológico: Revisão de literatura. **Revista Ibero-Americana de Humanidades, Ciências e Educação**, v. 10, n. 10, p. 4992-5006, 2024.
- SALES, Andrea; KUNKEL, Elizete; VASQUES, Torres. **Digital Thinking – A odontologia digital na prática**. 1 ed. São Paulo: Napoleão, 2022.
- SANTOS, Maria Clara; MATOS, Murilo. Planejamento digital de cirurgia guiada para implantodontia. **Revista Ibero-Americana de Humanidades, Ciências e Educação**, v. 9, n. 10, p. 3638-3649, 2023.
- SCHIERZ, Oliver et al. Digital Dentistry and its Impact on Oral Health-Related Quality of Life. **Journal of Evidence-Based Dental Practice**, p. 101946, 2023.
- SCHMIDT, Beatriz Ingrid dos Santos; ALCANTARA, Alessandro Berti Amorin. Planejamento virtual para otimização da cirurgia ortognática: Revisão Integrativa. **Revista Ciência e Saúde On-line**, v. 7, n. 3, 2022.
- SIQUEIRA, Rafael et al. Intraoral scanning reduces procedure time and improves patient comfort in fixed prosthodontics and implant dentistry: a systematic review. **Clinical oral investigations**, p. 1-15, 2021.
- TALLARICO, Marco. Computerization and digital workflow in medicine: focus on digital dentistry. **Materials**, v. 13, n. 9, p. 2172, 2020.
- VANDENBERGHE, Bart. The crucial role of imaging in digital dentistry. **Dental Materials**, v. 36, n. 5, p. 581-591, 2020.
- ZAMPROGNO, Luísa Simonassi et al. Fluxo digital na rotina dos cirurgiões dentistas. **Revista Eletrônica Acervo Saúde**, v. 23, n. 10, p. e13859, 2023.

---

# INDICADORES PARA DIAGNÓSTICO DO BRUXISMO DO SONO INFANTIL: REVISÃO DE LITERATURA

## INDICATORS FOR DIAGNOSING CHILDHOOD SLEEP BRUXISM: INTEGRATIVE REVIEW OF THE LITERATURE

Caroline Gabriele Oliveira<sup>1</sup>, Guilherme Antônio Moreira Silva<sup>1</sup>, Kayron Tiago De Brito<sup>1</sup>, Arthur Wilson Florencio Costa<sup>2</sup>.

<sup>1</sup> Acadêmicos do Curso de Odontologia do Centro Acadêmico UniGoyazes

<sup>2</sup> Orientador: Professor do Curso de Odontologia do Centro Universitário UniGoyazes.

---

### RESUMO

**INTRODUÇÃO:** O bruxismo é uma atividade parafuncional que consiste em apertar ou ranger os dentes diversas vezes de forma involuntária, podendo ser noturno ou diurno contudo considerado multifatorial. **OBJETIVOS:** O objetivo dessa revisão integrativa da literatura é apresentar os indicadores para o diagnóstico do bruxismo do sono infantil em diferentes faixas etárias. **METODOLOGIA:** Foram realizadas buscas na plataforma de dados eletrônica PubMed/Medline, utilizando os mesh terms *bruxism*, *sleep bruxism* e *diagnosis*. Foram considerados como critérios de eleição estudos com crianças em idade de 0 a 18 anos, publicados entre 2014 a 2024 e que abordassem o bruxismo do sono infantil e seus possíveis indicadores. **RESULTADOS:** Exames complementares como cortisol salivar, polissonografia e eletromiografia não parecem ser parâmetros confiáveis para o diagnóstico de bruxismo do sono infantil (BSI) diferente do que foi encontrado para o exame de ultrassonografia. Hábitos de parassonia como pesadelos e roncos assim como distúrbios respiratórios parecem estar mais associados ao BSI. Em relação a parâmetros psicoemocionais e relato dos pais, o estresse parece mais indicativo de BSI do que a ansiedade, e o relato dos pais não pode ser considerado um indicativo para o diagnóstico de BSI. **CONSIDERAÇÕES FINAIS:** Parassonias como pesadelo e ronco assim como o exame de ultrassonografia avaliando a espessura do músculo masseter pode ser indicativos para o diagnóstico.

**PALAVRAS-CHAVE:** Bruxismo do sono; Bruxismo infantil; Diagnóstico.

### ABSTRACT

**INTRODUCTION:** Bruxism is a parafunctional activity that consists of involuntarily clenching or grinding teeth repeatedly, which can occur during the day or night also being considered multifactorial. **OBJECTIVES:** The aim of this integrative literature review is to present the indicators for the diagnosis of sleep bruxism in children across different age groups. **METHODOLOGY:** Searches were conducted on the electronic database platform PubMed/Medline using the mesh terms "bruxism," "sleep bruxism," and "diagnosis." Studies involving children aged 0 to 18 years, published between 2014 and 2024, that addressed sleep bruxism in children and its potential indicators were included. **RESULTS:** Complementary exams such as salivary cortisol, polysomnography, and electromyography do not seem to be reliable parameters for diagnosing pediatric sleep bruxism (PSB), differing from the findings related to the ultrasound examination. Parasomnias such as nightmares and snoring, in the same way as respiratory disturbances, seem to be stronger associated with PSB. Regarding psychological and emotional parameters and parental reports, stress appears to be more indicative of PSB than anxiety, and parental reports cannot be considered a reliable indicator for diagnosing PSB. **CONCLUSIONS:** Parasomnias such as nightmares and snoring, as well as ultrasonography evaluating the masseter muscle thickness, may serve as potential indicators for the diagnosis of sleep bruxism in children.

**KEYWORDS:** Sleep bruxism; childhood bruxism; Diagnosis

---

### INTRODUÇÃO

O bruxismo do sono (BS) é definido como uma atividade parafuncional que se caracteriza como o ato de apertar os dentes, ranger ou realizar o empuxo da mandíbula de forma involuntária ou voluntária. Pode ser classificado como BS, que é aquele que ocorre durante o sono e pode ser rítmico e não rítmico, e bruxismo em vigília (BV) caracterizado como um toque forçado dos

dentes quando o paciente está acordado (Lobbezoo *et al.*, 2018).

O bruxismo pode ser classificado em primário, quando o fator causador é desconhecido, ou seja, é um distúrbio crônico e controlado pelo sistema nervoso central. E o bruxismo secundário ocorre quando o paciente é exposto a alguma condição ambiental específica como estresse (Bader *et al.*, 2000).

Há alguns anos o BS tinha como definição as parassonias, que são distúrbios determinados por movimentos anormais durante o sono. Atualmente passou a ser classificado como uma desordem que tem seu controle no sistema nervoso central e não no periférico (AASM, 2005).

O bruxismo do sono infantil (BSI) por sua vez, é aquele que ocorre em crianças de 0 a 18 anos durante o sono e tem fatores etiológicos diversos e complexos (Restrepo *et al.*, 2001). Não pode ser considerado como algo fisiológico (Gunnar *et al.*, 2003) podendo ser visto como um indicativo de alguma alteração funcional, estrutural, psicológica ou sistêmica (Castroflorio *et al.*, 2015). Também é possível fazer conexões do BSI com hiperatividade, déficit de atenção e sonolência (Saulue *et al.*, 2015).

A prevalência de BSI varia de 5,9% a 49,6% para crianças (Machado *et al.*, 2014). O BSI pode ocorrer a partir de hábitos deletérios da infância que influenciam diretamente na sua chance de desenvolvimento elevando esse risco em até cinco vezes mais (Simões-Zenari *et al.*, 2010).

A ação contínua de ranger os dentes, mesmo que somente durante a noite pode acarretar consequências nas estruturas de mastigação, gerando sinais e sintomas, como: dores de cabeça, hipertrofia dos músculos da mastigação, desgaste dentário, fraturas radiculares, aumento na sensibilidade, pulpíte, necrose pulpar, recessão gengival e inflamação (Saulue *et al.*, 2015).

A forma mais utilizada atualmente para o diagnóstico do BSI é a associação do questionário associado ao exame clínico, tendo como sua principal vantagem o baixo custo. Usualmente o principal sintoma considerado para o diagnóstico do BSI pelo odontopediatra é o relato do ruído de ranger os dentes (Barbosa *et al.*, 2015). Entretanto a parcialidade nas respostas dadas pelos pacientes, pais ou responsáveis torna esse método impreciso (Rios *et al.*, 2018).

Disponível e considerado padrão ouro para o diagnóstico do BS em adultos temos o exame de polissonografia. Esse exame tem como finalidade monitorar a atividade cerebral por meio do eletroencefalograma (EEG) (Carra *et al.*, 2012) e possui algumas

limitações como alto custo, tempo do paciente e colaboração. Para o diagnóstico de BSI a literatura ainda não apresenta resultados com níveis considerados confiáveis para o exame de polissonografia (Restrepo *et al.*, 2016).

Este estudo visa descrever os principais indicadores para o diagnóstico de BSI em crianças e adolescentes de 0 a 18 anos. Para isso, serão discutidos diferentes indicadores diagnósticos, avaliando-se sua consistência e confiabilidade. Primeiramente, os diversos indicadores do BSI serão apresentados e analisados para proporcionar uma visão abrangente dos sinais dessa condição. Em seguida, serão avaliados os exames complementares, com foco em sua precisão e aplicabilidade no diagnóstico. Por último, examina-se a confiabilidade dos relatos dos pais ou responsáveis como uma fonte diagnóstica, considerando a importância dessa percepção no contexto clínico do BSI. Essa abordagem visa contribuir para práticas mais eficazes e sustentadas no diagnóstico e manejo do BSI na infância e adolescência.

Nesse cenário, a falta de uniformidade nos métodos de diagnóstico reflete diretamente na prevalência e na variabilidade do diagnóstico do BSI. O BSI apresenta uma prevalência que varia de 5,9 a 49,6% da população infantil, contudo, não existem indicadores concretos para o seu diagnóstico. Os sinais e sintomas clínicos comumente utilizados para a detecção do bruxismo nem sempre são confiáveis e, portanto, existe a necessidade de se estabelecer métodos mais precisos para um diagnóstico preciso e com confiabilidade.

## **METODOLOGIA**

### **Fontes de estudo**

A busca dos artigos foi realizada na base de dados eletrônica MEDLINE/PubMed. Foram eleitos para o estudo artigos dos últimos 10 anos (2014 - 2024) e não houve restrição quanto ao idioma de publicação. A última busca foi realizada em 09 de maio de 2024.

### **Estratégias de pesquisa**

Dois pesquisadores realizaram os processos de seleção dos artigos, coleta de dados e análise de risco de viés de forma

independente e a estratégia de busca foi guiada por meio dos Mesh termos *bruxism*, *sleep bruxism* e *diagnosis*. Foram aplicados os filtros de tempo e idade para refinar a busca.

Inicialmente 46 artigos foram encontrados e selecionados para compor o estudo. Foi realizado a leitura do abstract dos 46 artigos e após a leitura foram excluídos 18 estudos e os outros 28 foram lidos em sua integralidade. Após a leitura integral, 13 artigos foram excluídos por não atenderem os critérios de inclusão, sendo elegíveis para esse estudo 15 artigos (fluxograma 1).

### **Critérios de inclusão**

Foram considerados como critérios de inclusão para esta revisão:

- Estudos sobre bruxismo do sono em crianças e adolescentes de 0 a 18 anos;
- Estudos sobre indicadores para o diagnóstico de BSI;

### **Critérios de exclusão**

Foram considerados como critérios de

## **RESULTADOS**

Nesta revisão foram encontrados 46 artigos sobre BSI, dos quais apenas 15 correspondiam a estudos que apresentavam possíveis indicadores para o diagnóstico de BSI.

O BSI é mais comum no sexo masculino (61,2%) do que no sexo feminino (38,8%) e existe um aumento na sua chance de desenvolvimento quando algum familiar já apresentou esse ou outros hábitos correlacionados como sonambulismo, ansiedade e distúrbio do sono (Us & Us, 2021).

Cerca de 99% dos adolescentes com bruxismo do sono ou em vigília, apresentaram pelo menos um dente com desgaste (Prado *et al.*, 2023).

Os resultados foram divididos didaticamente em tópicos e podem ser observados abaixo e estão resumidos no quadro de número 1 apresentado logo após os tópicos.

### **Anatomia do paciente**

O bruxismo do sono tem maior prevalência na dentadura mista, quando

exclusão para esta revisão:

- Estudos com população alvo maior que 18 anos de idade;
- Estudos que abordavam outros tipos de bruxismo diferentes do BSI;
- Publicações com mais de 10 anos;
- Estudos que avaliavam o BSI em pacientes não típicos/especiais.

### **Extração e síntese de dados**

Após a seleção inicial dos estudos e a leitura do abstract, dois revisores entrepuseram as informações dos estudos elegíveis de forma independente e em duplicata em tabelas estruturadas. Dúvidas e discrepâncias foram discutidas e, quando não foi possível chegar a um consenso, um examinador foi consultado. Após a seleção inicial a leitura integral dos artigos selecionados foi realizada e para cada estudo incluído, foram registrados sistematicamente em tabelas os seguintes dados: detalhes da publicação (autor e ano), objetivos, metodologia, resultados e conclusão do estudo.

comparada com a dentadura decídua (Massignan *et al.*, 2018).

Marcas de mordida na mucosa bucal podem ser utilizados como método para diagnóstico clínico complementar para BSI (Salgueiro *et al.*, 2021).

Crianças com BSI apresentam aspecto de rosto cansado e frequentes relatos de dores de cabeça ou dores mandibulares (Alencar *et al.*, 2016).

### **Parâmetros socioeconômicos**

Os padrões do sono não sofrem diferenças quando comparados as diferentes camadas socioeconômicas (Ribeiro *et al.*, 2018).

A influência das condições socioeconômicas parece não influenciar nos comportamentos do sono (Restrepo *et al.*, 2017) e conseqüentemente podem não estar relacionados com o desenvolvimento do BSI.

### **Parâmetros emocionais do BSI**

Em relação aos aspectos clínicos a sensibilidade ao estresse parece estar mais relacionada ao BSI do que a ansiedade (Alfano *et al.*, 2018).

Parassonias como ronco e pesadelo elevam em até dezoito vezes a chance de desenvolvimento do bruxismo do sono (Alencar *et al.*, 2016).

O bruxismo do sono foi mais prevalente entre adolescentes, vítimas de bullying verbal na escola ou agressores que pertenciam a famílias de um nível socioeconômico maior (Fulgencio *et al.*, 2016).

Luzes e sons não apresentam relação com o desenvolvimento do BSI, entretanto pesadelos e horas de sono reduzidas estão associadas aos quadros de BSI. (Ribeiro *et al.*, 2018)

Fatores como atraso no início do sono, ansiedade do sono, vigília do sono, assistir telas/TV antes de ir para a cama e parassonias aumentam as chances de desenvolvimento do BSI (Ribeiro *et al.*, 2018). Além disso, o despertar noturno também parece estar associado ao BSI relatado pelos pais (Restrepo *et al.*, 2017).

#### Exames complementares bioquímicos

A dosagem do cortisol salivar em crianças não mostrou níveis aumentados em pacientes com diagnóstico de BSI. Em pacientes adultos o cortisol se apresenta aumentado (Fritzen *et al.*, 2021).

#### Exames complementares de imagem

Para exames complementares no

diagnóstico do BSI a correlação dos aspectos clínicos e dos exames de eletromiografia/eletrocardiograma se mostraram baixas (Castroflorio *et al.*, 2015) e em outros estudos estes mesmos exames não foram significativamente correlacionados com o bruxismo do sono (Restrepo *et al.*, 2018).

O exame de polissonografia não apresenta níveis de concordância com o relato de bruxismo descrito pelos pais (Alfano *et al.*, 2018) e apresenta resultados limitados para o diagnóstico o BSI (Restrepo *et al.*, 2016).

Em relação a ultrassonografia o uso desse pode contribuir com o diagnóstico de bruxismo mostrando uma maior espessura do músculo masseter bilateralmente sem diferenças entre idades e/ou sexo (Tatli *et al.*, 2023).

O exame de eletrografia por onda de cisalhamento mostra por meio da avaliação da rigidez da articulação temporomandibular resultados maiores em pacientes com BSI (Ozturk *et al.*, 2022).

#### Parâmetros respiratórios

Distúrbios respiratórios do sono aumentam o risco do BSI (Ribeiro *et al.*, 2018) e parecem estar associados ao BSI relatado pelos pais (Restrepo *et al.*, 2017).

**Quadro 1:** Resumo dos artigos incluídos nesta revisão

TÍTULO	AUTOR	RESULTADOS	CONCLUSÃO
Má qualidade do sono e prevalência de provável bruxismo do sono em dentições primárias e mistas: um estudo transversal	Massignan <i>et al.</i> , 2018	Os resultados mostram uma prevalência do BS de 22,3% na dentição primária e 32,7% na mista. O provável BS foi correlacionado com a má qualidade do sono na dentição mista, melhorando com a idade. Quanto ao sexo, nível socioeconômico, escolaridade e desgaste dentário não foi associado ao BS em ambas as dentições.	Há uma maior preponderância de BS na dentição mista quando comparado a dentição primária. O bruxismo do sono foi correlacionado a uma má qualidade do sono em crianças de 8 a 10 anos.
Concordância entre o diagnóstico clínico e portátil de EMG/ECG do bruxismo do sono	Castroflorio <i>et al.</i> , 2015	Dos 45 indivíduos incluídos no estudo, 26 tinham o diagnóstico do BS e 19 não. A relação entre o diagnóstico clínico e o uso do eletromiográfico para diagnóstico do bruxismo do sono foi considerado baixo, com uma concordância de 62%.	Os resultados da avaliação clínica não estão relacionados com o diagnóstico de BS feito com um gravador portátil de eletromiografia/eletrocardiografia.

Diagnóstico e prevalência de provável bruxismo acordado e do sono em adolescentes: uma análise exploratória	Prado <i>et al.</i> , 2023	125 adolescentes com relatos de BS em alguma atividade. Quando foi considerado o BV, a prevalência do relato e da atividade de ranger e/ou apertar os dentes foi de 51,6% (208). Quase todos os adolescentes envolvidos (99%) mostraram pelo menos um dente com desgaste de atrito (98,5% no esmalte e 0,5% na dentina), com um número médio de 12,4 (+5,7) dentes envolvidos.	A inconsistência para a prevalência de provável bruxismo acordado e bruxismo do sono em adolescentes, influenciados pelos diferentes sinais clínicos como, recuo da língua, linha alba, número de dentes com desgaste o qual poderia ser utilizado como indicadores para diagnósticos do BSI. Contudo cefaleias frequentes, dor à palpação no masseter e músculo temporal foi associado ao relato de BV e BSI.
Concordância entre a medida da atividade maxilar-muscular com eletromiografia portátil de canal único e polissonografia em crianças	Restrepo <i>et al.</i> , 2017	A frequência do BSI foi de “às vezes” em 12 (25,5%) e “usualmente” em 19 (40,4%) das crianças que fizeram parte desse estudo, de acordo com o relato dos pais. Foi realizado o exame simultaneamente com GrinCare Measure e eletromiografia na polissonografia, a qual não obteve resultados significativos para ser usado como indicador de BSI.	A medição da eletromiografia com GrinCare Measure não foi precisa para detectar o BSI. Não havendo vantagens das avaliações múltiplas com GrinCare Measure.
O diagnóstico de bruxismo do sono pode auxiliar na detecção de casos de bullying escolar verbal e medir a satisfação com a vida de adolescentes	Fulgencio <i>et al.</i> , 2016	Um total de 205 adolescentes apresentou possível BS. Esta parafunção foi mais prevalente entre adolescentes vítimas de bullying verbal na escola, vítimas/agressores que pertenciam a famílias de um maior nível socioeconômico	O possível BSI foi mais recorrente entre os adolescentes que se envolveram em bullying verbal na escola, o que sugere que essas situações pode estar associadas ao desenvolvimento do BSI.
Bruxismo detectado por polissonografia em crianças está associado a queixas somáticas, mas não à ansiedade	Alfano <i>et al.</i> , 2018	Os resultados indicam baixa concordância entre a polissonografia detectada e o BSI relatado pelos pais, apontam que o relato dos pais isoladamente não é um método confiável para detecção do BSI. A falta de associação entre BSI e a ansiedade sugerem que a sensibilidade ao estresse esta mais correlacionada com o BSI do que a própria ansiedade.	Quase 1/3 das crianças apresentou evidência do bruxismo do sono baseado na polissonografia. A presença do BSI esteve mais associada a dores musculares e de estômago, e as crianças com bruxismo do sono tiveram mais tempo acordado após o início do sono do que aquelas sem o hábito.
Efeito da fotobiomodulação no cortisol salivar, força muscular mastigatória e sinais clínicos em crianças com bruxismo do sono: um ensaio clínico randomizado e controlado	Salgueiro <i>et al.</i> , 2021	As crianças do grupo 1 que foram tratadas com fotobiomodulação, apresentaram marcas de mordida mais baixa em ambos os lados em comparação com os do grupo 2 que foram tratados com placas oclusais, bem como o grupo 3 e 4.	As marcas de mordida na mucosa bucal podem ser utilizadas como sinal complementar para o diagnóstico clínico do BSI.
Níveis de cortisol salivar em adultos e crianças com diagnóstico de bruxismo uma revisão sistemática e meta- análise	Fritzen <i>et al.</i> , 2021	Após todos os critérios de elegibilidade seis estudos foram inclusos na pesquisa. Destes 6 estudos dois eram referentes a crianças e foram utilizados para caso-controle com a intenção de analisar a relação do nível de cortisol salivar em crianças, o qual não foi observado diferenças significativas em relação ao grupo controle. Em outra fase foi desenvolvido seis estudos primários, envolvendo 854 participantes o qual preencheram os critérios de elegibilidade e foram incluídos.	Os níveis de cortisol salivar em crianças com BSI em comparação com o grupo controle não se apresentou elevado, diferente do nível de cortisol salivar em adultos que apresentam BS.

Avaliação da relação entre bruxismo do sono e hábitos de sono em crianças em idade escolar	Us & Us. 2021.	Foi observado BSI em 160 crianças dos 500 envolvidos na pesquisa, tendo maior prevalência no sexo masculino. A presença de bruxismo em qualquer um dos membros da família aumentou o risco de forma significativa para o desenvolvimento do BSI em criança. Desgaste dentário, cefaleia, morder objetos, roer unhas, sonambulismo, ansiedade do sono, distúrbios respiratórios do sono, parassonias, dificuldade ao acordar e resistência ao deitar-se foram maiores em crianças com BS.	Conclui-se que pais e responsáveis não possuem conhecimento e consciência de forma adequada sobre o BSI nas crianças e o estudo sugere que BSI pode estar associado aos distúrbios do sono.
Associação de possível bruxismo do sono em crianças com diferentes perfis cronotípicos e características do sono.	Ribeiro <i>et al.</i> , 2018	No quesito das características do sono, o presente estudo não encontrou associação entre bruxismo e duração do sono bem como o uso da PSG. Em contrapartida, encontraram uma associação significativa entre BSI naqueles que apresentaram noites de sono reduzidas a menos de 8 horas diárias. O BSI não foi associado ao sono com luzes ou sons ligados. Quanto aos fatores encontrados de associação ao bruxismo do sono, temos os pesadelos.	O estudo apresenta insuficiência das amostras na pesquisa com relação do diagnóstico do BSI com o uso da PSG. No entanto o estudo sugere que BSI com ruído possui grande concordância com o relato dos pais, sendo 83% com relação ao relato/diagnóstico.
Comportamentos do sono em crianças com diferentes frequências de bruxismo do sono relatado pelos pais	Restrepo <i>et al.</i> , 2017	Tanto no resultado final, quanto nas camadas socioeconômicas, os padrões de sono foram considerados iguais. O resultado com maior probabilidade do BSI nos diferentes grupos foi observado no quesito "hora de dormir durante os finais de semana" na camada socioeconômica média, "hora de dormir durante a semana" na camada socioeconômica alta. Na camada socioeconômica baixa, os itens "vai para a cama ao mesmo tempo", "adormece em 20 minutos" e "assiste TV e/ou outras telas antes de ir para a cama" apresentaram valores significativamente maiores para o bruxismo do sono. Os distúrbios do sono e parassonias também foram avaliados tendo relevância no "atraso do início do sono", "ansiedade do sono", "vigília noturna" e "distúrbios respiratórios do sono", o qual aumentaram a prevalência do bruxismo do sono.	Alguns distúrbios do sono e parassonias como atraso do início do sono, despertar noturno e distúrbios respiratórios do sono parecem estar associadas ao BSI relatado pelos pais. A influência das condições socioeconômicas nos comportamentos de sono parece não influenciar.
Acurácia diagnóstica do uso de bruxismo do sono relatado pelos pais em estudo polissonográfico em crianças	Restrepo <i>et al.</i> , 2016	23 pais referiram que seus filhos tinham bruxismo do sono. Com base nos critérios de adultos para referência na relação da polissonografia/BS foi avaliado um total de 37 crianças. Considerando a polissonografia como padrão-ouro. Ao avaliar o bruxismo do sono utilizando a polissonografia, verificou-se que havia 18 crianças com BSI grave/moderada e nove com BSI de baixa frequência. Após as análises a variabilidade dos achados referentes à prevalência de SBI em crianças deve-se à falta de critérios validados de PSG/SB para crianças.	Essa pesquisa não apoia os métodos de relato ou PSG para diagnóstico do BSI em crianças, como equivalente à PSG como critério disponível para adultos.

Estilo de vida e distúrbios faciais orais associados ao bruxismo do sono em crianças	Alencar <i>et al.</i> , 2016	Considerando as possíveis parassonias associadas ao BSI, a regressão logística backward stepwise revelou que pesadelos e roncos têm grande probabilidade de estarem associados ao BS e BSI. Na verdade, a pesquisa mostra que pesadelos aumentam a chance de a criança desenvolver BSI em 18 vezes. Contudo, babar, falar durante o sono, despertar, sonambulismo e enurese noturna não demonstraram associação no modelo final. A pesquisa revelou que as crianças com bruxismo têm piores consequências no seu despertar e consequentemente na sua ATM.	A presença de pesadelos e roncos foi associada ao bruxismo em crianças. Além disso, o bruxismo provoca consequências na vida das crianças, não só nas suas rotinas diárias, mas também nas suas queixas de dores orofaciais e de cabeça, e na sua aparência pela manhã.
Prováveis efeitos do bruxismo na espessura do músculo masseter em crianças: avaliação ultrassonográfica	Tatli <i>et al.</i> , 2023	Durante o estudo não houve restrição quanto a idade das crianças ou sexo. No grupo de estudo, 25 crianças (89,3%) tinham BSI e 3 (10,7%) tinham BV. Os valores médios da espessura do músculo masseter nos lados direito e esquerdo foram significativamente maiores em crianças com BSI tanto na posição relaxada quanto na contraída	A espessura do musculo masseter foi significativamente maior em crianças com bruxismo. Mostrando assim que a ultrassonografia pode proporcionar uma oportunidade para o estabelecimento precoce do BSI em crianças.
A utilidade de avaliar quantitativamente a rigidez do disco da articulação temporomandibular	Ozturk <i>et al.</i> , 2022	Na utilização da elastografia por onda de cisalhamento (SWE), para diagnostico do BSI os valores médios de elasticidade e velocidade das partes anterior e intermediária do disco foram significativamente maiores nos pacientes com BSI.	Conclui-se que o método de avaliação utilizando elastografia por onda de cisalhamento para o diagnostico do BSI pode ser considerada uma forma eficaz para diagnóstico em crianças e
com elastografia por onda de cisalhamento em adolescentes com bruxismo		Contudo não foi encontrado correlação de forma significativa entre os valores da elastografia por onda de cisalhamento de elasticidade e velocidade para com a idade ou duração do bruxismo.	adolescentes. Visto que no bruxista, encontram-se valores maiores de rigidez que ocorrem nas partes anterior e intermediária do disco da ATM.

Fonte: Elaborado pelos autores.

## DISCUSSÃO

Um estudo realizado por Massignan e colaboradores (2018) em crianças de fase escolar de 2, 8 e 10 anos, com BSI em dentadura decídua e mista, mostrou que esse hábito afeta uma parte significativa dessas crianças com estas dentaduras em prevalência de 22,3% a 32,7%, respectivamente. Esse mesmo estudo demonstrou que o BSI está frequentemente relacionado à má qualidade do sono, que segundo os autores tende a melhorar com o crescimento e não possui correlação do BSI com classe socioeconômica e nível de escolaridade da criança.

Embora os horários de dormir e acordar sejam, em geral, semelhantes entre diferentes grupos sociais de crianças os distúrbios do sono merecem atenção especial segundo Restrepo e colaboradores (2017). Esses autores avaliaram por meio de questionário pais de 1475 crianças colombianas com idades entre  $9,8 \pm 1,6$  anos. As crianças eram pertencentes a 3

camadas sociais diferentes e os pais preencheram um questionário sobre o sono de seus filhos com intuito de investigar critérios como o "atraso do início do sono", "ansiedade do sono", "vigília noturna" e "distúrbios respiratórios do sono". Após a investigação os autores identificaram que parassonias podem aumentar a frequência do BSI, entretanto a classe socioeconômica parece não influenciar nos casos de bruxismo do sono, assim como demonstrado anteriormente por Massignan e colaboradores (2018).

Ozturk e colaboradores (2022) em um estudo avaliando a rigidez do disco da articulação temporomandibular (ATM) em adolescentes com BSI, por meio da elastografia por ondas de cisalhamento, mostraram que os níveis de rigidez eram significativamente mais elevados nos pacientes com BSI, sem, no entanto, conseguir estabelecer uma correlação direta com a duração do hábito. Portanto os níveis de rigidez da ATM podem ser indicativos para



o diagnóstico do BSI.

Além das questões de qualidade do sono e alterações da ATM um estudo realizado por Castroflorio e colaboradores (2015) investigou o uso da eletromiografia como uma ferramenta complementar no diagnóstico do BSI. Os autores avaliaram um grupo de 45 crianças com idade de 2 a 10 anos que apresentavam um ou mais sinais e sintomas do BSI. Nesse estudo as crianças realizaram uma medição de eletromiografia utilizando um dispositivo portátil, que permitiu a gravação simultânea dos sinais de eletromiografia. Com isso os autores encontraram uma correlação da eletromiografia com episódios de BSI em aproximadamente 62% dos casos, sugerindo que, embora a eletromiografia possa contribuir para o diagnóstico esse exame sozinho não é suficiente.

Assim como Castroflorio e colaboradores (2015) outro estudo de Restrepo e colaboradores (2016) investigou os possíveis indicadores do BSI por meio de relato dos pais e exames complementares como a polissonografia (PSG) e o relato dos pais de forma isolada. Os autores avaliaram 37 crianças com idade média de 9,2 anos e encontraram que o relato dos pais é insuficiente para o diagnóstico do BSI bem como o uso da PSG que em adultos é usada como método de diagnóstico.

Em outro momento Restrepo e colaboradores (2017) investigaram o BSI em 47 crianças com idades de  $9,3 \pm 1,7$  anos, avaliando a atividade do músculo mastigatório por cinco noites consecutivas com GrinCare Measure (GCM) e na última noite simultaneamente com a PSG. Assim como no estudo anterior de 2016 Restrepo e colaboradores (2017) reafirmam que o relato dos pais ou responsáveis ainda são inconsistentes para o diagnóstico do BSI, com uma concordância de 40%, bem como a inconsistência para diagnóstico do BSI nas medições simultâneas da atividade muscular com GCM durante a PSG.

Complementando essas informações, a pesquisa de Alfano e colaboradores (2018) investigou 31 crianças com idades compreendidas entre 7 e 11 anos que completaram uma noite de monitoramento por PSG e sete relatórios diários de sintomas. Por sua vez, como nos

estudos anteriores os autores identificaram uma baixa concordância para o diagnóstico do BSI por meio da PSG e do relato dos pais. Além disso, os autores ainda acrescentam que o BSI parece estar mais associado a uma sensibilidade ao estresse do que a um padrão de ansiedade.

Em outro estudo avaliando o exame de ultrassonografia Tatli e colaboradores (2023) compararam a espessura do músculo masseter em crianças com BSI. Cinquenta e duas crianças com dentição mista e com idades compreendidas entre 7 a 12 anos compuseram o estudo e os autores não encontraram diferença no que se refere a idade ou sexo. Por outro lado, os valores médios da espessura do músculo masseter de forma bilateral foi significativamente maior em crianças com BSI tanto na posição relaxada quanto na de contração. Com isso esse estudo mostra a efetividade do uso da ultrassonografia na medição do músculo masseter como forma de exame complementar para o diagnóstico BSI.

Outros exames estudados para o diagnóstico do BSI compreendem os exames complementares bioquímicos. Uma revisão sistemática com meta-análise realizada por Fritzen e colaboradores (2021) avaliou o nível de cortisol ao acordar em crianças com idade de 6 a 8 anos. Os autores afirmam que adultos com BS apresentam o nível de cortisol aumentado ao acordar, porém, em crianças com BSI os níveis não se apresentam de forma aumentada ou alterada, tornando o exame ineficaz para o diagnóstico do BSI.

Por sua vez Salgueiro e colaboradores (2018) investigaram 76 crianças com idade média de 6 a 12 anos as quais foram divididas em grupos para avaliar a relação do BSI com os níveis de cortisol salivar, cefaleia e sinais clínicos de marcas de mordidas na mucosa. Os autores encontraram marcas de mordida unilateralmente ou bilateralmente na mucosa bucal de todos os pacientes que apresentavam BSI, assim como relatos de cefaleia constantes. Por outro lado, alterações do nível do cortisol salivar não foram observadas em decorrência do BSI como demonstrado também por Fritzen e colaboradores (2021).

Assim como para Salgueiro e

colaboradores (2018) o estudo de Us & Us (2021) também avaliaram a associação entre BSI e cefaleia avaliando os hábitos do sono e BSI em 502 crianças com idades entre 6 e 12 anos mostrando que a cefaleia está presente nesses pacientes. Além disso, os autores mostraram que a prevalência do BSI é maior no sexo masculino e sua chance de desenvolvimento aumenta quando algum familiar já apresenta o hábito, bem como a ansiedade, desgastes dentários e hábitos dentários como morder objetos também estão aumentados.

O BSI também pode ser desencadeado a partir de alguma condição ambiental específica e Fulgencio e colaboradores (2016) em seu estudo investigaram a possível associação entre BSI e bullying verbal em adolescentes de 13 a 15 anos. Os autores concluíram que o hábito do bruxismo se torna mais prevalente entre as vítimas de bullying verbal e vítimas/agressores que pertenciam a famílias de um maior nível socioeconômico. Embora Restrepo e colaboradores (2016) e (2017) afirmem que o relato dos pais possui baixa concordância com o diagnóstico do BSI, Ribeiro e colaboradores (2018) apresentam em seu estudo que o diagnóstico do BSI associado ao relato dos pais, no que diz respeito ao bruxismo com ruído, mostra uma concordância de até 83% com o diagnóstico do BSI. Em seu estudo realizado com 220 crianças com idades de 3 a 12 anos aplicou-se três questionários aos pais e responsáveis, com o objetivo de avaliar a existência da associação entre possível BSI com perfis e cronotipos específicos do sono. No que diz respeito as características do sono, a pesquisa não apresentou relação com o BSI, entretanto foi possível uma associação do BSI com horas de sono reduzidas, onde ficou demonstrado que menos de 8 horas de sono diárias e pesadelos podem estar associados com o BSI.

Avaliando a rotina do sono e história de dores orofaciais em crianças com BSI, Alencar e colaboradores (2016) realizaram um estudo abrangendo 839 crianças e adolescentes com idade de 3 e 16 anos. O estudo dividido em duas partes propôs avaliar a prevalência BSI e identificar a associação do BSI com aspectos sociodemográficos,

características do estilo de vida, distúrbios orofaciais e atividade muscular do músculo masseter. Considerando a associação desses fatores para o desenvolvimento do BSI o estudo mostra relação com roncos, aspectos faciais de cansaço ao acordar e pesadelos, sendo que este último aumenta a predisposição ao BSI, como mencionando por Ribeiro e colaboradores (2018), em até 18 vezes.

Por sua vez Prado e colaboradores (2023) realizaram uma análise exploratória da provável prevalência do BS e BV em crianças e adolescentes, investigando 403 adolescentes com idade média de  $14,3 \pm 1,5$  anos através de um questionário e exame clínico. Os autores relatam que quase todos os adolescentes (99%) com o diagnóstico de bruxismo do sono ou vigília apresentaram pelo menos um dente com desgaste de atrito, sendo 98,5% desses desgastes no esmalte e 0,5% na dentina e com uma média de 12,4% dos dentes envolvidos.

## **CONSIDERAÇÕES FINAIS**

O diagnóstico de BSI pode ser complementado por diferentes métodos, embora alguns tenham limitações quanto à sua confiabilidade. A ultrassonografia, bem como a elastografia por ondas de cisalhamento por exemplo, pode ser útil na avaliação, avaliando a espessura do músculo masseter e a rigidez do disco da ATM respectivamente, fornecendo informações adicionais sobre possíveis alterações relacionadas ao BSI. No entanto, a polissonografia, amplamente reconhecida como padrão ouro no diagnóstico de distúrbios do sono em adultos, não apresenta a mesma aplicabilidade para o diagnóstico de BSI em crianças e adolescentes, o que limita sua utilidade nesse contexto. A eletromiografia, por sua vez, também se mostra pouco eficaz como método complementar no diagnóstico de BSI, devido à sua baixa consistência em identificar padrões específicos da condição. Além disso, relatos dos pais ou responsáveis, frequentemente utilizados para fornecer informações sobre o comportamento de sono das crianças, não devem ser considerados indicadores confiáveis, uma vez que estão sujeitos a vieses de percepção e interpretação.

Os estudos indicam que o BSI está mais associado a padrões de sensibilidade ao estresse do que à ansiedade, apontando uma diferenciação importante nos fatores psicológicos subjacentes. Parassonias, como ronco e pesadelos, têm sido identificadas como manifestações associadas ao BSI e, portanto, podem servir como indicadores para seu diagnóstico. Distúrbios respiratórios são frequentemente observados em indivíduos com BSI, aumentando significativamente as chances de desenvolvimento da condição e

reforçando sua importância como um fator diagnóstico relevante.

Exames bioquímicos, como a avaliação do cortisol salivar, não demonstraram ser ferramentas eficazes como exames complementares no diagnóstico de BSI. Esses exames não fornecem informações suficientemente específicas para contribuir de forma significativa na identificação da condição, destacando a necessidade de critérios clínicos e comportamentais mais robustos para o diagnóstico.

## REFERÊNCIAS

- ALENCAR, N. A. DE et al. Lifestyle and oral facial disorders associated with sleep bruxism in children. **CRANIO®**, v. 35, n. 3, p. 168–174, 22 jun. 2016.
- ALFANO, C. A.; BOWER, J. L.; MEERS, J. M. Polysomnography-Detected Bruxism in Children is Associated With Somatic Complaints But Not Anxiety. **Journal of Clinical Sleep Medicine**, v. 14, n. 01, p. 23–29, 15 jan. 2018. American Academy of Sleep Medicine. International classification of sleep disorders. 2005: Chicago. AASM 2nd ed.
- BADER, G., & Lavigne, G. Sleep bruxism; an overview of an oromandibular sleep movement disorder. **Sleep Medicine Reviews**, 4(1), 27–43. (2000).
- BARBOSA JS, Machado NG, Conti PCR. Bruxismo infantil: o que o ortodontista deveria saber. In: Associação Brasileira de Odontologia; Pinto T, Garib DG, Janson G, Silva Filho OG, organizadores. PRO-ODONTO ORTODONTIA Programa de Atualização em Ortodontia: Ciclo 8. Porto Alegre: Artmed Panamericana; 2015. p. 121-222. (Sistema de Educação Continuada a Distância, v. 4)
- CARRA, M. C.; HUYNH, N.; LAVIGNE, G. Sleep Bruxism: A Comprehensive Overview for the Dental Clinician Interested in Sleep Medicine. **Dental Clinics of North America**, v. 56, n. 2, p. 387–413, abr. 2012
- CASTROFLORIO, T. et al. Agreement between clinical and portable EMG/ECG diagnosis of sleep bruxism. **Journal of Oral Rehabilitation**, v. 42, n. 10, p. 759–764, 7 jun. 2015.
- FRITZEN, V. M. et al. LEVELS OF SALIVARY CORTISOL IN ADULTS AND CHILDREN WITH BRUXISM DIAGNOSIS: A SYSTEMATIC REVIEW AND META-ANALYSIS. **Journal of Evidence Based Dental Practice**, p. 101634, ago. 2021.
- FULGENCIO, L. B. et al. Diagnosis of sleep bruxism can assist in the detection of cases of verbal school bullying and measure the life satisfaction of adolescents. **International Journal of Paediatric Dentistry**, v. 27, n. 4, p. 293–301, 6 set. 2016.
- GUNNAR E, Egermark I, Magnnuson T. Predictors of bruxism, other oral parafunctions, and tooth wear over a 20-year follow up period. **J Orofac Pain** 2003;17:50-57.
- LOBBEZOO F, AHLERG J, RAPHAEL KG, et al International consensus on the Assessment of bruxism: Report of a work in progress. **J Oral Rehabil**. 2018; 00:1-8.
- MACHADO E, Dal-Fabbro C, Cunali PA, Kaizer OB. Prevalence of sleep bruxism in children: A systematic review. **Dental Press J Orthod**. 2014 Nov-Dec;19(6):54-61.
- MASSIGNAN, C. et al. Poor sleep quality and prevalence of probable sleep bruxism in primary and mixed dentitions: a cross-sectional study. **Sleep and Breathing**, v. 23, n. 3, p. 935–941, 19 dez. 2018.
- OZTURK, M. et al. The usefulness of quantitatively assessing temporomandibular joint disk stiffness with shear wave elastography in adolescents with bruxism. **Oral Surgery, Oral Medicine, Oral Pathology and Oral Radiology**, v. 134, n. 4, p. 492–499, 1 out. 2022.
- PRADO, M. et al. Diagnosis and prevalence of probable awake and sleep bruxism in adolescents: an exploratory analysis. **Brazilian Dental Journal**, v. 34, n. 3, p. 9–24, 1 jun. 2023.
- RESTREPO CC, Alvarez E, Jaramillo C, Vélez C, Valencia I. Effects of psychological techniques on bruxism in children with primary teeth. **J Oral Rehabil** 2001;28:354-60
- RESTREPO, C. et al. Agreement between jaw-muscle activity measurement with portable single-channel electromyography and polysomnography in children. **International journal of paediatric dentistry**, v. 28, n. 1, p. 33–42, jan. 2018.
- RESTREPO, C. et al. Diagnostic accuracy of the use of parental-reported sleep bruxism in a polysomnographic study in children. **International Journal of Paediatric Dentistry**, v. 27, n. 5, p. 318–325, 9 set. 2016.
- RESTREPO, C.; MANFREDINI, D.; LOBBEZOO, F. Sleep behaviors in children with different frequencies of parental-reported sleep bruxism. **Journal of Dentistry**, v. 66, p. 83–90, nov. 2017.

RIBEIRO, M. B. et al. Association of possible sleep bruxism in children with different chronotype profiles and sleep characteristics. **Chronobiology International**, v. 35, n. 5, p. 633–642, 24 jan. 2018.

RIOS, L. T. et al. Bruxismo infantil e sua associação com fatores psicológicos – revisão sistemática da literatura. **Revista de Odontologia da Universidade Cidade de São Paulo**, v. 30, n. 1, p. 64–76, 2 out. 2018.

SAGUNA S., Gurunathan, D. Quality of life of children with sleep bruxism. *Journal of Family Medicine and Primary Care*, v. 9, n. 1, p. 332-6, 2020.

SALGUEIRO, M. DA C. C. et al. Effect of Photobiomodulation on Salivary Cortisol, Masticatory Muscle Strength, and Clinical Signs in Children with Sleep Bruxism: A Randomized Controlled Trial. **Photobiomodulation, Photomedicine, and Laser Surgery**, v. 39, n. 1, p. 23–29, 1 jan. 2021.

SAULUE, P. et al. Understanding bruxism in children and adolescents. **International Orthodontics**, v. 13, n. 4, p. 489–506, dez. 2015.

SIMÕES-ZENARI, M.; BITAR, M. L. Fatores associados ao bruxismo em crianças de 4 a 6 anos. **Pró-Fono Revista de Atualização Científica**, v. 22, n. 4, p. 465–472, dez. 2010.

TATLI, E. C.; ARSLAN, Z. B. Probable bruxism effects on masseter muscle thickness in children: ultrasonographic evaluation. **Oral Surgery, Oral Medicine, Oral Pathology and Oral Radiology**, Vol. 135 No. 3 March 2023.

US, M. C.; US, Y. O. Evaluation of the relationship between sleep bruxism and sleeping habits in school-aged children. **CRANIO®**, p. 1–9, 21 fev. 2021.

---

# MANIFESTAÇÕES BUCAIS DA DOENÇA DO ENXERTO CONTRA HOSPEDEIRO - UMA REVISÃO DE LITERATURA

## ORAL MANIFESTATIONS OF GRAFT-VERSUS-HOST-DISEASE - A LITERATURE REVIEW

Geovanna Souza Lima<sup>1</sup>, Larah Gabrielly Alcântara Amaral da Costa<sup>1</sup>, Wanessa Miranda e Silva<sup>2</sup>, Camila de Freitas Martins Soares Silveira

<sup>1</sup> Acadêmicos do Curso de Odontologia do Centro Acadêmico UniGoyazes

<sup>2</sup> Orientador: Professor do Curso de Odontologia do Centro Universitário UniGoyazes.

---

### RESUMO

**INTRODUÇÃO:** O transplante de células-tronco hematopoéticas (TCTH) é um tratamento importante para pacientes com doenças hematológicas malignas e não malignas. Uma complicação significativa desse procedimento é a Doença do Enxerto Contra Hospedeiro (DECH), que ocorre quando células do enxerto atacam os tecidos do receptor, causando manifestações clínicas severas, podendo ser essas manifestações agudas ou crônicas. Este estudo visa analisar a incidência das manifestações clínicas orais da DECH em pacientes submetidos ao TCTH, destacando o papel crucial do cirurgião-dentista no diagnóstico precoce. **OBJETIVOS:** Destacar a importância do cirurgião-dentista frente a DECH em uma equipe multidisciplinar e demonstrar as principais manifestações orais da mesma. **METODOLOGIA:** A pesquisa foi conduzida por meio de revisão de literatura com base em artigos científicos publicados desde 2014, obtidos em bases como PubMed e Scielo. A metodologia incluiu uma análise crítica dos estudos sobre sintomas orais da DECH. **RESULTADOS:** Os achados indicam que até 70% dos pacientes submetidos ao TCTH alogênico desenvolvem DECH, com cerca de 80% apresentando manifestações orais, especialmente xerostomia e líquen plano. Essas complicações orais são frequentemente detectadas inicialmente por cirurgiões dentistas, evidenciando a importância do diagnóstico precoce e da abordagem multidisciplinar. **CONCLUSÃO:** Conclui-se que a DECH é uma das complicações mais graves após o TCTH alogênico, impactando a qualidade de vida dos pacientes. O diagnóstico precoce por dentistas pode melhorar o prognóstico e o manejo da condição, reforçando a necessidade de um acompanhamento multidisciplinar para diminuir complicações e aumentar a qualidade de vida desses pacientes.

**PALAVRAS-CHAVE:** Doença do Enxerto versus hospedeiro; câncer; transplante.

### ABSTRACT

**INTRODUCTION:** Hematopoietic Stem Cell Transplantation (HSCT) is an important treatment for patients with both malignant and non-malignant hematological diseases. A significant complication of this procedure is Graft-Versus-Host Disease (GVHD), which occurs when the transplanted cells attack the recipient's tissues, leading to severe clinical manifestations, which can be either acute or chronic. This study aims to analyze the incidence of oral clinical manifestations of GVHD in patients undergoing HSCT, highlighting the crucial role of the dentist in early diagnosis. **OBJECTIVES:** To emphasize the importance of the dentist within a multidisciplinary team regarding GVHD and to demonstrate the main oral manifestations of the disease. **METHODOLOGY:** The research was conducted through a literature review based on scientific articles published since 2014, obtained from databases such as PubMed and Scielo. The methodology included a critical analysis of studies on the oral symptoms of GVHD. **RESULTS:** The findings indicate that up to 70% of patients undergoing allogeneic HSCT develop GVHD, with approximately 80% presenting oral manifestations, particularly xerostomia and lichen planus. These oral complications are often initially detected by dentists, highlighting the importance of early diagnosis and a multidisciplinary approach. **CONCLUSION:** It is concluded that GVHD is one of the most severe complications after allogeneic HSCT, impacting patients' quality of life. Early diagnosis by dentists can improve prognosis and management of the condition, reinforcing the need for multidisciplinary follow-up to reduce complications and improve patients' quality of life.

**Keys words:** Graft versus host disease; cancer; transplant

---

### INTRODUÇÃO

O transplante de células tronco hematopoiéticas é uma proposta terapêutica no qual células tronco são infundidas no paciente receptor após um período de condicionamento com o intuito de

repovoamento deste tecido para que ele possa substituir o tecido hematopoiético anterior que apresentava algum tipo de alteração maligna ou não maligna (Silva, Taísa Domingues Bernardes, 2017). Podendo ser definido em transplante

autólogo, quando a fonte das células tronco hematopoiéticas é do próprio paciente e em transplante alogênico, quando a fonte destas células são de outro paciente que apresenta histocompatibilidade - podendo ser este ser aparentado ou não aparentado (SILVA et. al 2005).

A Doença do Enxerto Contra Hospedeiro (DECH) é uma complicação comum em casos de TCTH alogênico (TCTH alo), com manifestação clínica diversas e com particularidades relacionada ao sítio de acometimento. Esta pode afetar até 70% dos pacientes submetidos ao TCTH alo, sendo responsável por até 40% da mortalidade (SILVA et. al 2005; SHAZIB et al, 2020).

Acontece quando as células imunológicas do enxerto reconhecem os tecidos do receptor como estranhos e iniciam uma resposta inflamatória e imunológica contra eles. Esta patologia é um dos maiores desafios para pacientes e equipe assistencial, sendo seu diagnóstico inicial, por vezes, feito pelo Cirurgião Dentista. A doença do enxerto contra hospedeiro (DECH) classificada em aguda (DECHa) ou crônica (DECHc) podem causar grande desconforto aos pacientes (SILVA, 2017). Sua resposta imune pode ocorrer em duas fases, uma aferente e outra eferente.

A fase aferente é a fase inicial da resposta imunológica que ocorre após o transplante de células-tronco hematopoiéticas (TCTH). Durante essa fase as células do enxerto começam a proliferar e a migrar para os tecidos do hospedeiro. Este processo de reconhecimento e ativação das células do enxerto contra os tecidos do hospedeiro é um dos principais eventos que desencadeiam a DECH (ALEIXO; AMORIM, 2010; RAMOS et al 2023).

A fase aferente da rejeição é a etapa inicial da resposta imune que ocorre quando o sistema imunológico detecta a presença de um enxerto ou transplante como algo estranho. Nessa fase, o sistema imunológico do receptor reconhece o enxerto como não próprio e inicia uma resposta imunológica (JANEWAY; 2001).

Após a fase aferente, observa-se a fase eferente, também conhecida como fase clínica dos sintomas da doença. Esta fase é caracterizada por uma alta produção de citocinas pelas células T ativadas, com o

objetivo de estimular as células efetoras que visam atacar os tecidos do enxerto e do hospedeiro (SILVA et. al, 2005).

Após a fase aferente, as células T efetoras, como as células T citotóxicas (CD8+) e as células T auxiliares (CD4+), são ativadas e migram para o local do enxerto. As células T citotóxicas atacam diretamente as células do enxerto, induzindo a morte celular por mecanismos como a liberação de grânulos citotóxicos e a indução de apoptose. Além disso, as células T auxiliares podem ativar outras células do sistema imunológico, como macrófagos e células B, para contribuir para a resposta inflamatória. A ativação de células inflamatórias e a produção de citocinas pró-inflamatórias (como TNF- $\alpha$  e IFN- $\gamma$ ) resultam em inflamação crônica e dano tecidual ao enxerto, levando à rejeição (JANEWAY, 2001; MELLOR; MUNN, 2004; HOLT; PHIPPS, 2005).

Durante a fase eferente da DECH, as células do enxerto (células transplantadas) reconhecem os tecidos do hospedeiro (o paciente transplantado) como estranhos e iniciam uma resposta imunológica que resulta em danos aos tecidos do hospedeiro. Essa fase é caracterizada pela manifestação de sintomas como erupções cutâneas, diarreia, icterícia, disfunção hepática, disfunção gastrointestinal, entre outros, dependendo dos órgãos e sistemas afetados. É importante notar que a DECH pode ser classificada como aguda ou crônica, dependendo do tempo de início e da duração dos sintomas. Na fase eferente da DECH aguda, os sintomas geralmente se manifestam nas primeiras semanas a meses após o transplante, enquanto na DECH crônica, os sintomas persistem por um período mais longo (PINTO, 2010; FERREIRA, 2014).

O que diferencia a DECHa da DECHc é sua resposta imune exacerbada que afeta diretamente os tecidos do receptor (SILVA, 2017). O subtipo agudo pode se apresentar nos primeiros 100 dias pós transplante (RAMOS, 2021) enquanto o subtipo crônico se apresenta após esse período, e com algumas particularidades relacionadas ao tecido/sítio em que se manifesta. Pode-se ainda classificar a DECHa em dois subtipos: DECHa tardia e DECHa clássica, sendo essa

última mais frequente após a retirada dos imunossupressores (SILVA, 2017).

Já o subtipo DECHc se manifesta mais tardiamente, apresentando sinais e sintomas mais característicos tornando o diagnóstico mais fácil. Outro ponto interessante é o envolvimento da cavidade oral em aproximadamente 80% dos casos (SANTOS et al., 2014). Essas manifestações podem ser uma das primeiras a se manifestar e incluem mucosite oral, úlceras, lesões liquenóides, mucocele, dor, xerostomia (boca seca) e até mesmo síndrome da boca ardente (ALENCAR et al., 2016).

A gravidade das manifestações orais da DECHc pode variar de acordo com diversos fatores, incluindo a intensidade do condicionamento pré-transplante, a presença de outras complicações, como infecções virais oportunistas, e a resposta imunológica do paciente (SILVA et al 2005). Apesar dos avanços na prevenção e tratamento da DECH, essa condição continua sendo uma das principais causas de morbidade e mortalidade após o transplante de células-tronco hematopoéticas.

Além dos sintomas orais, essa reação pode afetar uma ampla gama de órgãos e sistemas do corpo. Seus sintomas muitas vezes são semelhantes a sintomas de doenças autoimunes, podendo apresentar inflamações e ulcerações (DEAN; SROUSSI, 2022). As manifestações clínicas da doença do enxerto contra hospedeiro (DECHc) variam de leves a graves e podem apresentar-se como erupções cutâneas, icterícia, diarreia, hepatite, pneumonite e muitos outros sintomas, dependendo da gravidade e dos órgãos envolvidos (SILVA et al 2005).

Por ter uma prevalência de manifestações orais alta e ser de fácil diagnóstico quando associada a boca, a Odontologia tem se destacado positivamente no diagnóstico e tratamento adequado das manifestações orais causadas pela doença do enxerto contra hospedeiro (DECH). Podendo ocorrer simultaneamente em cavidade oral e outros órgãos viscerais, a doença do enxerto contra hospedeiro (DECH) é a principal porta de entrada para infecções secundárias e/ou recorrentes, o que prejudica diretamente na qualidade de vida desses pacientes (DEAN; SROUSSI,

2022).

O acompanhamento regular do Cirurgião-Dentista é essencial para garantir o manejo adequado e a prevenção das manifestações e complicações da Doença do Enxerto contra o Hospedeiro (DECH), promovendo assim o bem-estar bucal e sistêmico e contribuindo para a qualidade e sobrevida dos pacientes transplantados (MAJHAIL et al., 2012). Portanto, a identificação precoce e o manejo adequado das

manifestações orais da DECH feito pelo Cirurgião Dentista desempenham um papel crucial na melhoria da qualidade de vida e no prognóstico dos pacientes submetidos a esse procedimento terapêutico desafiador (HEMATOPOIETIC-CELL TRANSPLANTATION, 2007).

A doença do enxerto contra o hospedeiro é uma das principais complicações que acometem pacientes submetidos ao transplante de medula óssea, sendo especialmente relevante no contexto do transplante alogênico. Essa condição, frequentemente manifestada na cavidade oral, está intimamente associada ao insucesso do procedimento, representando um desafio significativo para o tratamento de pacientes com doenças hematológicas, tanto malignas quanto benignas. A presença de manifestações orais como lesões liquenoides, xerostomia e úlceras pode comprometer não apenas o bem-estar do paciente, mas também a eficácia do transplante, exigindo atenção cuidadosa e intervenções precisas.

## **MATERIAL E MÉTODOS**

Trata-se de uma revisão de literatura com evidências científicas sobre a doença do enxerto contra hospedeiro (DECH) e suas manifestações em cavidade bucal. O fluxograma apresentado na Figura 1 descreve as etapas seguidas no desenvolvimento da pesquisa. Inicialmente, ocorre a escolha do tema, que serve como base para o direcionamento da investigação. Em seguida, define-se a linha de pesquisa, etapa crucial para delimitar o campo de estudo e garantir a coerência do trabalho.

As buscas para para esta revisão foram realizadas em bancos de dados online da área da saúde sendo eles PubMed,

Google Acadêmico e Scielo. Foram utilizadas as seguintes palavras chaves para pesquisa de dados: “Doença do enxerto contra hospedeiro; Manifestações orais da doença do enxerto contra hospedeiro; Complicações do transplante de medula óssea; Diagnóstico da Doença do enxerto contra hospedeiro.”

Foi utilizado como critério de exclusão artigos datados antes do ano de 2000. Foi excluído também artigos que não especificavam nenhuma manifestação oral provocada tanto pela DECHc quanto pela DECHa.

Após a leitura dos títulos e abstract foram incluídos na revisão de literatura artigos a partir do ano de 2014 e que apresentavam uma ou mais manifestações orais provocadas pela a DECH.

A partir dessa busca, foram identificados 22 artigos, dos quais 10 atenderam aos critérios de inclusão estabelecidos, sendo considerados relevantes para o aprofundamento do tema

proposto. Os 12 artigos restantes foram excluídos por não atenderem aos critérios metodológicos ou por apresentarem informações que não se alinham diretamente aos objetivos da pesquisa.

## RESULTADOS

A doença do enxerto contra hospedeiro (DECH) se manifesta após o transplante de medula óssea alogênico, acometendo também a cavidade oral. As manifestações bucais apresentam características clínicas que se assemelham a doenças auto-imunes e até mesmo a doenças com potencial de malignização, podendo se apresentar de forma leve, moderada ou grave e estar ou não associadas a aparições sistêmicas.

Nas tabelas a seguir encontram-se listadas as principais manifestações bucais da doença do enxerto contra hospedeiro.

Tabela 1: Revisão da literatura e manifestações orais da doença do enxerto contra hospedeiro

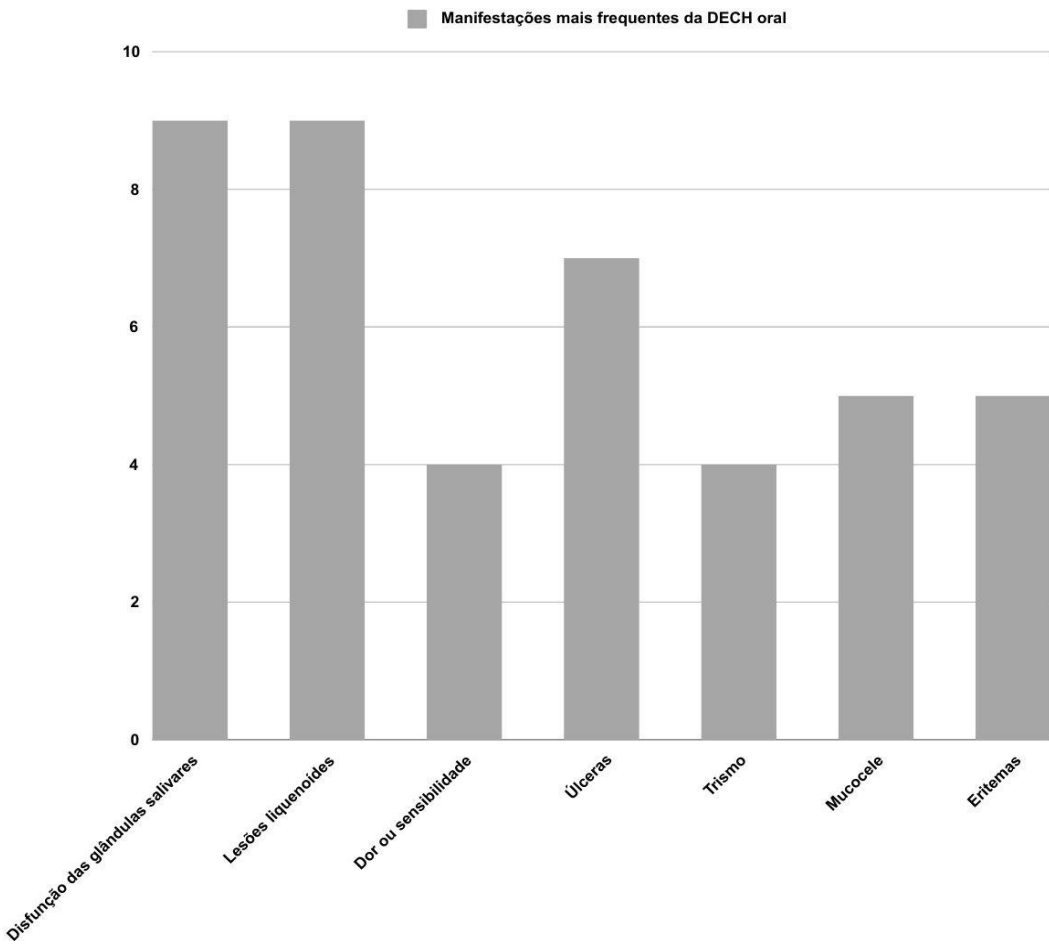
Título	Autor	Ano de publicação	Manifestações orais
Diagnóstico histopatológico da doença do enxerto contra hospedeiro crônica da mucosa oral conforme consenso do National Institutes of Health	Santos et al.	2014	Lesões de aspectos liquenoides, xerostomia e sensibilidade à alimentação
Manifestações orais da doença do enxerto contra hospedeiro crônica: uma revisão sistemática de literatura	ALENCAR et al.	2016	Lesões liquenoides (82.5%), hipossalivação (80%), redução da abertura de boca (57.1%), entre outras
Avaliação da mucosa oral dos pacientes submetidos ao transplante de células tronco hematopoéticas na vigilância de risco de neoplasias secundárias	SILVA, Taisa Domingues Bernardes	2017	Lesões liquenoides, xerostomia, eritema, úlceras e mucocelas
Oral Chronic Graft-Versus-Host Disease What the general dental practitioner needs to know	HAVERMAN et al.	2020	Alterações das glândulas salivares, boca seca, dor, alterações no paladar e abertura bucal limitada
O papel da Odontologia no diagnóstico da doença enxerto-contra-hospedeiro	SCOPEL, C.; ANGHEBEN, C.	2020	Estrias brancas, lesões ulceradas, xerostomia, lesões bolhosas, leucoedema, dor e síndrome da ardência bucal
Treatment of oral chronic graft-versus-host disease: a retrospective cohort study	Ramos, Gabriela de Assis et al.	2021	Lesões liquenoides, eritema, úlceras e hipossalivação (30%)
Oral Chronic Graft-Versus-Host Disease	DEAN, D.; SROUSSI, H	2022	Ulcerações, xerostomia, mucocela e líquen plano
Doença do enxerto oral versus hospedeiro: uma revisão pictórica e um guia para dentistas	ELAD, S et al.	2021	Dor, xerostomia, úlceras, eritema, mucosite, lesões semelhantes ao líquen plano, entre outras



A Review of Oral Chronic Graft-Versus-Host Disease: Considerations for Dental Hygiene Practice	JOHNSON et al.	2022	Lesões liquenoides, disfunção das glândulas salivares, dor, fibrose orofacial, eritema, úlceras, entre outras
Diagnóstico e preservação de lesões orais potencialmente malignas em pacientes com doença do enxerto contra o hospedeiro crônica oral: relato de casos clínicos	GA Ramos et al.	2023	Lesões liquenoides persistentes em lábio inferior e mucosa jugal

Fonte: Elaborado pelas autoras.

Gráfico 1: Incidência das manifestações orais da DECH na presente revisão de literatura



Fonte: Elaborado pelas autora

O Gráfico 1 apresenta a incidência das manifestações orais mais frequentes da Doença do Enxerto Contra Hospedeiro (DECH) com base em uma revisão de literatura. As manifestações mais recorrentes incluem disfunção das

glândulas salivares e lesões liquenoides, ambas aparecendo em uma alta frequência, destacando-se como os principais sinais clínicos dessa condição. Outros sintomas relevantes, como úlceras e eritema, também foram registrados com

considerável frequência, evidenciando a variedade de impactos que a DECH pode causar na cavidade oral.

Manifestações como dor ou sensibilidade, trismo e mucocela foram observadas com menor frequência, mas ainda representam aspectos significativos do quadro clínico da doença. A análise do gráfico reforça a importância de um diagnóstico precoce e detalhado por meio da avaliação das manifestações orais, fundamentais para o manejo clínico adequado da DECH e para a melhora da qualidade de vida dos pacientes.

## DISCUSSÃO

A Doença do Enxerto Contra Hospedeiro (DECH), especialmente em sua forma crônica, manifesta-se de diversas maneiras em pacientes submetidos ao Transplante de Medula Óssea Alogênico (TMO). Em contrapartida, através da observação das referências incluídas, observamos que a xerostomia é o sintoma predominante, seguido do líquen plano. No contexto oral, a DECH caracteriza-se predominantemente por lesões liquenoides, como destacado por Alencar et al. (2016). A distinção entre a DECH crônica e aguda não se limita à cronologia dos sintomas, mas também abrange diferenças nas manifestações clínicas e nos impactos na qualidade de vida dos pacientes (Santos et al., 2014; Ramos et al., 2021).

Pacientes com DECH oral, sejam casos agudos ou crônicos, frequentemente apresentam uma série de lesões que se assemelham a condições potencialmente malignas ou autoimunes, como o lúpus eritematoso (Scopel e Angheben, 2020). Portanto, o diagnóstico diferencial é essencial para evitar diagnósticos errôneos que possam atrasar o tratamento adequado. Santos et al. (2014) sugerem protocolos individualizados de acompanhamento clínico e histopatológico para pacientes pós-TMO. Scopel e Angheben (2020) reforçam que esses protocolos devem incluir biópsias de glândulas salivares menores e mucosa oral

ao menor sinal clínico da doença, dado que estas glândulas podem apresentar marcadores da DECH antes mesmo do surgimento de lesões visíveis.

A dor e a hipossalivação associadas à DECH têm um impacto significativo na qualidade de vida dos pacientes, limitando a abertura da cavidade oral e dificultando a ingestão de alimentos e líquidos (Scopel e Angheben, 2020). Ferter (2020) ressalta que o inchaço das glândulas salivares compromete a produção e a qualidade da saliva, influenciando o paladar e causando alterações nos sabores dos alimentos. Alencar et al. (2016) observam que, apesar da disfunção das glândulas salivares estar relacionada à DECH, a presença de lesões como mucocelas podem não ser suficientes para um diagnóstico definitivo, uma vez que lesões liquenóides oferecem um critério mais confiável para a detecção da doença. Além das lesões características da DECH, também se constatou a presença de condições como cáries, gengivites e periodontites, que podem ser exacerbadas pelas alterações no pH salivar e pela dificuldade de higienização oral nesses pacientes. Este dado corrobora com o observado nesse estudo, uma vez que a manifestação primária pode ser a xerostomia e o diagnóstico precoce através de biópsia pode mudar o desfecho do paciente.

Ferter (2022) e Alencar (2016) discutem o impacto das manifestações orais ulcerativas da DECH, que podem levar a complicações sistêmicas severas, como sepse, devido ao potencial dessas lesões servirem como porta de entrada para infecções oportunistas. Além disso, lesões liquenóides estão presentes em pelo menos 80% dos casos (Alencar et al., 2016), reforçando seu papel como critério diagnóstico segundo o National Institutes of Health.

Nesse contexto, Johnson et al. (2022) destacam a necessidade de um acompanhamento rigoroso e do manejo da saúde bucal por parte do cirurgião-dentista para controlar a DECH e prevenir infecções

secundárias. Scopel (2020) também sublinha a importância do diagnóstico precoce e da manutenção da saúde bucal para preservar a saúde sistêmica dos pacientes.

O papel do cirurgião-dentista é, portanto, central na equipe multidisciplinar, proporcionando um manejo integrado da DECH e minimizando os efeitos adversos da imunossupressão (Scopel e Angheben, 2020). Protocolos individualizados são recomendados para um controle mais eficaz da patologia, visando a melhora do bem-estar e da qualidade de vida dos pacientes (Ramos et al., 2021). Além disso, Harveman (2020) enfatiza a necessidade de capacitar cirurgiões-dentistas generalistas para reconhecer e tratar lesões associadas à DECH, dado o papel fundamental desses profissionais no diagnóstico precoce e na intervenção rápida. Isso pode melhorar significativamente a qualidade de vida dos pacientes, reduzindo infecções oportunistas e lesões secundárias, o que, em última análise, aumenta a sobrevivência desses indivíduos. Da mesma forma, através desta revisão observamos que o Cirurgião - Dentista pode impactar positivamente a experiência do paciente no trans e pós transplante de medula óssea no que tange a coleta de exames, diagnóstico precoce e intervenção para melhora dos sintomas e prevenção de deterioração clínica.

Assim, esta revisão deixa claro o quanto importante é a participação do

Cirurgião - Dentista no diagnóstico, tratamento e preservação da doença do enxerto contra hospedeiro. Uma rápida intervenção odontológica é capaz de melhorar significativamente a qualidade de vida dos pacientes, diminuindo as taxas de infecções oportunistas e lesões secundárias e aumentando consideravelmente a qualidade e sobrevivência desses indivíduos.

## CONCLUSÃO

A doença do enxerto contra hospedeiro é uma das condições mais graves que atinge pacientes submetidos ao transplante de medula óssea. Essa condição se manifesta de diversas formas em cavidade oral, seus principais achados clínicos são a xerostomia e líquen plano. O diagnóstico clínico odontológico é de suma importância para o diagnóstico precoce da doença do enxerto contra hospedeiro já que essa patologia afeta primeiro as glândulas salivares. O acompanhamento clínico/histológico realizado pelo Cirurgião - Dentista é de suma importância para que haja o manejo correto das lesões advindas da doença do enxerto contra hospedeiro e sua sintomatologia. O acompanhamento especializado e individualizado garante a prevenção de infecções secundárias e lesões com alto potencial de malignização. A inclusão do Cirurgião - Dentista na equipe multidisciplinar aumenta a qualidade e sobrevivência de pacientes submetidos ao transplante de medula óssea alogênico.

## REFERÊNCIAS BIBLIOGRÁFICAS

ALEIXO, José Augusto Gonçalves; AMORIM, Carlos Luiz Castro Gomes de. O papel dos mediadores inflamatórios na doença do enxerto contra o hospedeiro. **AC&T Científica**, v. 1, n. 1, p. 1–9, abr. 2010. Disponível em: [https://www.ciencianews.com.br/arquivos/ACET/IMAGENS/revista\\_virtual/imunologia/artigoaleixo.pdf](https://www.ciencianews.com.br/arquivos/ACET/IMAGENS/revista_virtual/imunologia/artigoaleixo.pdf). Acesso em: 30 out. 2024.

ALENCAR, Felipe Souza Lima et al. Manifestações orais da doença do enxerto contra o hospedeiro crônica: revisão sistemática de literatura. **Revista Brasileira de Odontologia**, v. 73, n. 2, p. 157–164, jun. 2016. Disponível em: [http://revodonto.bvsalud.org/scielo.php?script=sci\\_arttext&pid=S0034-72722016000200014](http://revodonto.bvsalud.org/scielo.php?script=sci_arttext&pid=S0034-72722016000200014). Acesso em: 30 out. 2024.

APPELBAUM, Frederick R. Hematopoietic-cell transplantation at 50. **New England Journal of Medicine**, v. 357, n. 15, p. 1472–1475, 11 out. 2007.

DE, D.; PINTO, O. **Células-tronco hematopoéticas**: à procura de biomarcadores da doença do enxerto contra hospedeiro aguda. 2010. Dissertação (Mestrado em Ciências) – Instituto Nacional de Câncer (INCA), Rio de Janeiro, 2010.

- DEAN, D.; SROUSSI, H. Oral chronic graft-versus-host disease. **Frontiers in Oral Health**, v. 3, 20 maio 2022.
- ELAD, Sharon; ALJITAWI, Omar; ZADIK, Yehuda. Oral graft-versus-host disease: a pictorial review and a guide for dental practitioners. **International Dental Journal**, v. 71, n. 1, p. 9–20, fev. 2021.
- FERREIRA, Gisele Lopes. **Acompanhamento pós-transplante de células-tronco hematopoéticas: à procura de biomarcadores da doença do enxerto contra hospedeiro aguda**. 2014. Dissertação (Mestrado em Ciências) – Instituto Nacional de Câncer (INCA), Rio de Janeiro, 2014.
- FERTER, Ana Maria Dalla Vecchia. Manifestações orais na doença do enxerto contra o hospedeiro – revisão de literatura. 2022. Trabalho de Conclusão de Curso (Graduação em Odontologia) – Centro Universitário UniGuairacá, Guarapuava, 2022.
- HAVERMAN, Tessa M. et al. Oral chronic graft-versus-host disease. **The Journal of the American Dental Association**, v. 151, n. 11, p. 846–856, nov. 2020.
- HOLT, P. G.; PHIPPS, S. Immunology of transplantation. **Journal of Clinical Pathology**, v. 58, n. 1, p. 1–9, jan. 2005.
- JANEWAY, Charles et al. **Immunobiology: the immune system in health and disease**. New York: Garland Pub., 2001.
- JOHNSON, L. B. et al. A Review of Oral Chronic Graft-Versus-Host Disease: Considerations for dental hygiene practice. **Journal of Dental Hygiene**, v. 96, n. 2, p. 6–17, abr. 2022.
- MAJHAIL, Navneet S. et al. Recommended screening and preventive practices for long-term survivors after hematopoietic cell transplantation. **Bone Marrow Transplantation**, v. 47, n. 3, p. 337–341, mar. 2012.
- RAMOS, Gabriela de Assis et al. Diagnóstico e preservação de lesões orais potencialmente malignas em pacientes com doença do enxerto contra o hospedeiro crônica oral: relato de casos clínicos. **Hematology, Transfusion and Cell Therapy**, v. 45, p. S910–S911, out. 2023.
- RAMOS, Gabriela de Assis et al. Tratamento da doença oral crônica do enxerto contra hospedeiro: um estudo de coorte retrospectivo. **Einstein** (São Paulo), v. 19, eAO6177, out. 2021.
- SANTOS, Paulo Sérgio da Silva et al. Diagnóstico histopatológico da doença do enxerto contra hospedeiro crônica da mucosa oral conforme consenso do National Institutes of Health. **Einstein** (São Paulo), v. 12, n. 2, p. 204–210, jun. 2014.
- SHAZIB, Muhammad A. et al. Long-term utilization patterns of topical therapy and clinical outcomes of oral chronic graft-versus-host disease. **Biology of Blood and Marrow Transplantation**, v. 26, n. 2, p. 373–379, fev. 2020.
- SHI, R. et al. Correlation between interleukin-15 and granzyme B expression and acute lung allograft rejection. **Transplant Immunology**, v. 12, n. 2, p. 103–108, jan. 2004.
- SILVA, Márcia de Matos; BOUZAS, Luis Fernando da Silva; FILGUEIRA, Absalom Lima. Manifestações tegumentares da doença enxerto contra hospedeiro em pacientes transplantados de medula óssea. **Anais Brasileiros de Dermatologia**, v. 80, n. 1, p. 69–80, fev. 2005. Disponível em: <https://www.scielo.br/j/abd/a/rnxPVgjXM93RL8tDYPLbvKC/>. Acesso em: 30 out. 2024.
- SILVA, Taísa Domingues Bernardes. **Avaliação da mucosa oral dos pacientes submetidos ao transplante de células-tronco hematopoéticas na vigilância de risco de neoplasias secundárias**. 2017. Dissertação (Mestrado em Ciências) – Instituto Nacional de Câncer (INCA), Rio de Janeiro, 2017.

---

# SINAIS CLÍNICOS ORIUNDOS DO ABUSO INFANTIL IDENTIFICADOS PELO CIRURGIÃO-DENTISTA: REVISÃO DA LITERATURA

## CLINICAL SIGNS OF CHILD ABUSE IDENTIFIED BY THE DENTIST DURING THE DENTAL CONSULTATION: LITERATURE REVIEW

Mariana Carolina Ferreira Tomazello<sup>1</sup>; Paula Renata Costa Barcelos<sup>1</sup>; Arthur Wilson Florencio Costa<sup>2</sup>

<sup>1</sup> Acadêmica do Curso de Odontologia do Centro Universitário Goyazes – UniGoyazes.

<sup>2</sup> Orientador: Prof. Doutor, do Centro Universitário Goyazes – UniGoyazes.

---

### RESUMO

**INTRODUÇÃO:** O abuso infantil é uma ocorrência global que afeta crianças independentemente do sexo, idade e classe social, geralmente acometido por membros familiares ou cuidadores próximos a vítima. Este ato contra a criança é dividido em 4 categorias: abuso físico, abuso emocional/psicológico, sexual e negligência, com a possibilidade de ser isolado ou se apresentar como junção de categorias distintas. **OBJETIVOS:** Analisar as manifestações clínicas resultantes do abuso infantil observados pelo cirurgião-dentista na consulta odontológica.

**METODOLOGIA:** Trata-se de revisão da literatura e as buscas científicas foram realizadas na base de dados PubMed, a partir do cruzamento das palavras-chaves: abuso infantil, injúrias, boca e diagnóstico. Além da busca na literatura cinzenta (open gray), de eventuais estudos que pudessem complementar esta revisão. Dos 112 artigos encontrados, 15 foram incluídos nessa revisão. **RESULTADOS:** Esta revisão mostrou que o abuso físico pode ser identificado por meio de lesões como marcas de mordidas, hematomas, queimaduras, lacerações, fraturas dentárias, lesões em região de cabeça e pescoço, fraturas de mandíbula, contusões, entre outras.

**CONSIDERAÇÕES FINAIS:** Fica evidente que o perfil do agressor geralmente compreende a mãe, pai ou padrasto e as lesões mais sugestiva são queimaduras, hematomas e lesões de tecidos moles (língua, lábios, assoalho bucal, palato mole, mucosa alveolar, gengiva).

**PALAVRAS-CHAVE:** Abuso infantil. Injúrias. Boca. Diagnóstico.

### ABSTRACT

**INTRODUCTION:** Child abuse is a global occurrence that affects children regardless of gender, age and social class, usually committed by family members or caregivers close to the victim. This act against children is divided into 4 categories: physical abuse, emotional/psychological abuse, sexual abuse and neglect, with the possibility of being isolated or presented as a combination of distinct categories. **OBJECTIVES:** To analyze the clinical manifestations resulting from child abuse observed by the dentist during the dental consultation. **METHODOLOGY:** This is a literature review, and scientific searches were carried out in the PubMed database, based on the keywords: child abuse, injuries, mouth and diagnosis. In addition, the search in the gray literature (open gray) for possible studies that could complement this review. Of the 112 articles found, 15 were included in this review. **RESULTS:** This review showed that physical abuse can be identified through injuries such as bite marks, bruises, burns, lacerations, tooth fractures, head and neck injuries, jaw fractures, contusions, among others. **FINAL CONSIDERATIONS:** The profile of the aggressor generally includes a mother, father or stepfather and the most suggestive injuries are burns, bruises and soft tissue injuries (tongue, lips, floor of the mouth, soft palate, alveolar mucosa, gums).

**KEYWORDS:** Child abuse. Insults. Mouth. Diagnosis.

---

### INTRODUÇÃO

O abuso infantil é definido como uma ação ou omissão que tem como consequência um dano real ou potencial à saúde da criança, prejudicando o desenvolvimento físico, sexual ou emocional e subtraindo sua dignidade. Essa ação pode ser cometida por membros da família, responsáveis ou até mesmo os pais da criança (FAIN E MCCORMICK, 1988; SOUZA-ACEVEDO *et al.*, 2011; BATHIA *et*

*al.*, 2014).

A principal idade de risco para abuso infantil compreende crianças entre 0 e 4 anos, e uma estimativa, segundo a Organização Mundial de Saúde, é que cerca de 57.000 crianças com menos de 15 anos de idade morram devido ao abuso infantil (OMS, 2002). Os agressores são comumente jovens, menores de 25 anos e de intelecto comum, cuja motivação do abuso infantil seja stress financeiro, separação familiar, uso de

substâncias, doenças, desemprego e habitações sobrecarregadas (BATHIA *et al.*, 2014; TSANG & SWEET, 1999).

As lesões orais mais descritas em casos de suspeita de abuso infantil e suas respectivas ocorrências são: fratura dentária 32%; hematomas orais 24%; lacerações orais 14%; fraturas de mandíbula ou maxila 11% e queimaduras orais 5% (BECKER *et al.*, 1978). E as manifestações orofaciais mais comuns em casos de abuso sexual são: fraturas em regiões de mandíbula e maxila; apresentam hematomas, lacerações ou escoriações nas regiões de tecido mole, incluindo, língua, palato duro e mole, gengiva, região de mucosa oral, frênulo, mucosa alveolar; avulsões e luxações dentárias (NAIDOO, 2000; RUPP, 2000).

É de extrema importância que o cirurgião-dentista esteja ciente das leis e dos deveres para que realizem assim a devida notificação de denúncia em casos de abuso e negligência infantil. O cirurgião-dentista é resguardado por departamentos civis, sendo necessárias as realizações de denúncias para as autoridades que são encarregues de exercer o dever de proteção a criança (MATHUR & CHOPRA, 2013).

Como dever do cirurgião-dentista, o mesmo deve ser capaz de reconhecer os sinais clínicos oriundos de ações que caracterizem o abuso infantil e assim ajudar menores de idade ou indivíduos incapazes de autodefesa, com a prevenção de lesões ou qualquer outro mal imposto a criança e que caracterize abuso infantil.

## METODOLOGIA

Foi realizado uma revisão da literatura a partir de busca de artigos científicos na base de dados eletrônica PubMed. Além disso, foi consultada a literatura cinzenta (open gray) para inclusão de eventuais estudos que pudessem complementar esta revisão. Os artigos foram encontrados a partir do cruzamento das palavras-chaves em inglês: *child abuse*, *injuries*, *mouth* e *diagnosis*. Foram considerados elegíveis os artigos científicos publicados nos últimos vinte e cinco anos (1999 à março de 2024).

Cento e quinze artigos foram selecionados inicialmente e seus *abstracts*

foram lidos integralmente por duas revisoras previamente treinadas. Após a leitura prévia dos resumos dos 115 artigos, destes 103 foram excluídos os outros 12 foram incluídos nessa revisão.

Como critérios de inclusão foram considerados qualquer tipo de estudo que apresentasse ou discutisse as manifestações clínicas orais oriundas do abuso infantil diagnosticados por meio do cirurgião-dentista. Foram utilizados como critérios de exclusão: artigos que não contemplavam a relação da odontologia com os sinais clínicos de abuso infantil; artigos em outras línguas que não a língua inglesa; artigos duplicados; artigos cujo acesso digital não era *open access* e artigos que não tratavam do escopo desta revisão.

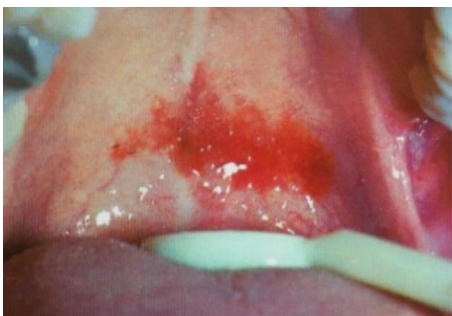## RESULTADOS

Nossos resultados mostram que o abuso infantil podem configurar quatro tipos: abuso físico (empurrar, bater, morder, queimar); abuso sexual (beijos na boca, carícias genitais); abuso emocional (insultos verbais, humilhação, ridicularização); e negligência (não prover para a criança a necessidade de cuidados básicos). Os riscos que o abuso pode trazer para a vida de uma criança, vão desde problemas crônicos de saúde até perturbações de conduta ou personalidade (CRESPO *et al.*, 2011).

O hematoma é a principal lesão encontrada em casos de abuso infantil e a localização mais comum é a região de cabeça e pescoço. Além disso, hematoma, rompimento do freio (MAGUIRE, 2010), lesões de cárie, queimaduras e fraturas são as lesões mais sugestivas de abuso infantil. Alterações comportamentais são destaque importante em relação a fatores de risco (MELO *et al.*, 2019).

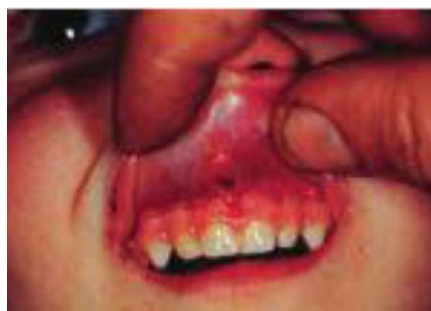Na região orofacial as lesões mais comuns são lacerações, hematomas, abrasões de tecidos moles, luxações e fraturas dentárias, avulsão, equimose, mordidas e arranhões. Em relação as lesões infectocontagiosas que se manifestam na região orofacial e orofaríngeas oriundas do abuso infantil as mais encontradas são: lesões ulcerativas, vesiculobolhosas, herpes, candidíase, sífilis, gonorreia e HIV/AIDS (VAZ *et al.*, 2022) (imagens 1 a 6).

**Imagem 1**



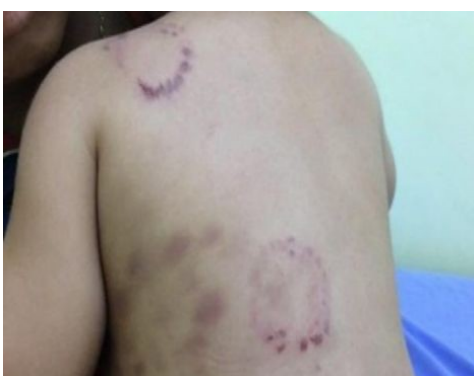Legenda: Equimose palatina por consequência

**Imagem 2**



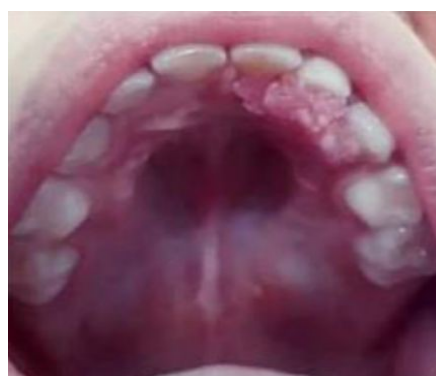Legenda: Freio labial rasgado, sugestivo de de felação. abuso infantil.

**Imagem 3**



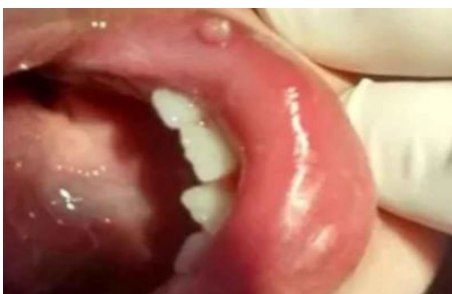Legenda: Marcas de mordida em vítima de

**Imagem 4**



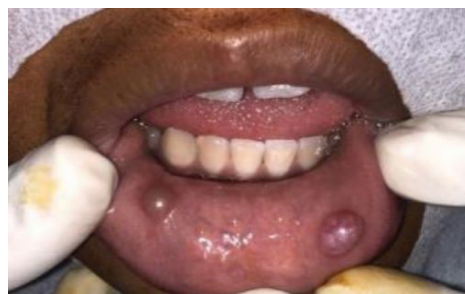
Legenda: Condiloma acuminado e lesão no abuso infantil. palato.

**Imagem 5**



Legenda: Criança de 6 anos com HPV

**Imagem 6**



Legenda: Mucocele por trauma de mordida. em lábio decorrente de abuso sexual.

Na cavidade oral dentre as lesões oriundas de abuso infantil e negligência estão: lacerações nos lábios, frênulo, mucosa bucal, palato e assoalho da boca. Além de outros aspectos como: avulsão dentária, fraturas dentoalveolares, cárie, e algumas crianças podem apresentar também a ausência de alguns dentes (BARBI *et al.*, 2021). Em relação aos abusos, nossos resultados mostram que traumas físicos

podem estar associados a lacerações, hematomas e fraturas dentárias, já os abusos de longo prazo, podem ser observados por meio de cáries extensas e problemas na estrutura dentária, muitas vezes não identificados ou negligenciados (DORFMAN *et al.*, 2017).

As lesões orais sugestivas de abuso infantil em ordem de prevalência podem ser vistas na tabela de número 1.

**TABELA 1 - Tipos de lesões oriundas de abuso infantil e autores.**

LESÕES	AUTOR
Lesões em região de cabeça e pescoço	MAGUIRE <i>et al.</i> , 2010; CAIRNS <i>et al.</i> , 2005; VAZ <i>et al.</i> , 2022;
Contusões	CAIRNS <i>et al.</i> , 2005;
Abrasões	CAIRNS <i>et al.</i> , 2005; BARBI <i>et al.</i> , 2021;
Hematomas	SANTOS <i>et al.</i> , 2006; BARBI <i>et al.</i> , 2021; MAGUIRE <i>et al.</i> , 2010; DORFMAN <i>et al.</i> , 2017; VAZ <i>et al.</i> , 2022;
Região de tecidos moles (língua, lábios, assoalho bucal, mucosa oral, palato mole, mucosa alveolar, gengiva)	FISHER-OWENS <i>et al.</i> , 2017; BARBI <i>et al.</i> , 2021; MASSONI, 2010; VAZ <i>et al.</i> , 2022;
Região de palato duro	SANTOS <i>et al.</i> , 2006; MASSONI <i>et al.</i> , 2010; VAZ <i>et al.</i> , 2022;
Freio / frênulo	MAGUIRE <i>et al.</i> , 2010; VAZ <i>et al.</i> , 2022;
Fraturas dentoalveolares	BARBI <i>et al.</i> , 2021;
Avulsões	BARBI <i>et al.</i> , 2021;
Fraturas de mandíbula	BARBI <i>et al.</i> , 2021;
Queimaduras	COSTACURTA <i>et al.</i> , 2015; SANTOS <i>et al.</i> , 2006; MAGUIRE <i>et al.</i> , 2010; BARBI <i>et al.</i> , 2021; MASSONI, 2010; MELO <i>et al.</i> , 2019;
Marcas de mordida	FISHER-OWENS <i>et al.</i> , 2017; MASSONI <i>et al.</i> , 2010; VAZ <i>et al.</i> , 2022;
Cárie	COSTACURTA <i>et al.</i> , 2015; BARBI <i>et al.</i> , 2021; MELO <i>et al.</i> , 2019;
Infecções em região oral	COSTACURTA <i>et al.</i> , 2015.
Alteração no desenvolvimento dentário	COSTACURTA <i>et al.</i> , 2015 DORFMAN <i>et al.</i> , 2017
Lacerações	COSTACURTA <i>et al.</i> , 2015 DORFMAN <i>et al.</i> , 2017 VAZ <i>et al.</i> , 2022;
Fraturas dentárias	COSTACURTA <i>et al.</i> , 2015; DORFMAN <i>et al.</i> , 2017; FISHER-OWENS <i>et al.</i> , 2017; Vaz <i>et al.</i> , 2022.

Em relação ao agressor, os principais resultados mostram que geralmente são mãe, seguida pelo pai e pelo padrasto, e a casa da vítima é o principal local de

ocorrência (CAIRNS *et al.*, 2005).

Os demais resultados encontrados nessa revisão estão detalhados na tabela de número 2.

TABELA 2 - Resultados Encontrados na Revisão de Literatura

Título	Autores	Resultados	Conclusão
--------	---------	------------	-----------



Aspectos orais e dentários do abuso e negligência infantil	FISHER-OWENS <i>et al.</i> , 2017	A análise mostrou que sinais de abuso físico, como traumas na mucosa oral, nos dentes e nos lábios, são comuns em situações violentas. Marcas de mordidas devem ser suspeitas quando equimoses, abrasões ou lacerações são encontradas em um padrão elíptico, ou ovoide. Além disso, a negligência é frequentemente associada a problemas como cáries graves e má higiene oral, indicando uma falta de cuidados adequados. O estudo mostrou que os dentistas são os melhores para identificar esses sinais cedo.	O estudo mostra a importância dos profissionais da saúde, incluindo dentistas, em reconhecer lesões e denunciar suspeitas de maus-tratos, garantindo a proteção das crianças. E para isso é necessário treinamento adequado e disseminação de informações.
Sinais orais e dentários de abuso e negligência infantil	COSTACURTA <i>et al.</i> , 2015	Foi identificado certos sinais orais e dentários que podem ser indicadores de abuso e negligência infantil, como: como lacerações, fraturas dentárias e queimaduras; alterações na estrutura e desenvolvimento dos dentes, que podem ser resultado de traumas físicos; problemas de higiene bucal relacionados à negligência, como cáries extensas e infecções orais.	O artigo conclui que o fator crucial contra abuso infantil é o diagnóstico precoce e intervenção. Profissionais de saúde, especialmente dentistas e pediatras, têm a obrigação legal de conhecer e aplicar as normas vigentes, melhorando a proteção e o bem-estar das crianças em situação de risco.
Lesões orais e danos ocultos em crianças avaliadas por abuso	DORFMAN <i>et al.</i> , 2017	Os resultados indicaram que lesões comuns, como lacerações, hematomas e fraturas dentárias, estão frequentemente associadas a traumas físicos. Danos ocultos, como cáries extensas e problemas na estrutura dentária, sugeriram negligência ou abuso de longo prazo. A análise mostrou que essas lesões eram frequentemente negligenciadas ou não identificadas como sinais de abuso.	O artigo conclui haver uma alta taxa de lesões ocultas em crianças. Os dentistas devem considerar o encaminhamento para a avaliação médica se surgirem preocupações com o abuso. Lesões orais inexplicáveis devem ser encaminhadas para serviço de proteção e investigação policial.
Diretriz sobre aspectos orais e odontológicos do abuso e negligência infantil	Comitê da Academia de Pediatria e Sobre Abuso e Negligência Infantil e Conselho de Assuntos Clínicos da Academia Americana de Odontopediatria, 2016	Os autores identificaram vários sinais orais e odontológicos que podem estar associados a abuso e negligência, sendo os lábios o local mais comum para lesões orais infligidas. Marcas de mordida agudas ou curadas podem indicar abuso.	O estudo concluiu que pediatras devem reconhecer os sinais, monitorá-los e registrá-los visando melhorar a capacidade dos dentistas de reconhecer e agir adequadamente em situações de suspeita de abuso ou negligência, promovendo assim a proteção e o bem-estar das crianças.

Quais ferimentos podem indicar abuso infantil?	MAGUIRE, 2010	Os hematomas continuam sendo a lesão abusiva mais comum encontrada, sendo a cabeça e o pescoço os locais mais comumente registrados. Áreas específicas, como antebraços, membros superiores e área adjacente do tronco, ou parte externa da coxa, podem indicar "hematomas defensivos", onde a criança tentou se proteger dos golpes recebidos. As fraturas com a maior especificidade para abuso são fraturas de costelas. O padrão de queimaduras encontrado em casos de negligência se sobrepõe significativamente ao padrão encontrado em queimaduras acidentais. O rompimento do freio poder ser um sinal de abuso.	O artigo conclui que reconhecer padrões específicos de ferimentos é importante para a identificação de abuso infantil. Destaca a necessidade de formação contínua para profissionais de saúde na detecção desses sinais quando há suspeita de abuso.
Lesões na cabeça, rosto, bochecha e pescoço em crianças abusadas fisicamente em um ambiente comunitário	CAIRNS <i>et al.</i> , 2005	59% das crianças avaliadas apresentaram sinais de abuso na cabeça, rosto ou pescoço. Em 26,7% dos casos, o agressor foi a mãe, seguida do pai em 25,6%, e do parceiro da mãe em 12,6%. A maioria das agressões (53,3%) ocorreu na própria casa da criança. As lesões mais comuns foram contusões (95,2%) e abrasões (32,6%), sendo o rosto o local mais frequentemente afetado.	Os resultados indicam que a maioria das crianças vítimas de abuso físico apresenta lesões orofaciais, principalmente contusões e abrasões, que são facilmente identificáveis por dentistas. Isso reforça a importância do envolvimento de profissionais de odontologia na identificação precoce de casos de abuso infantil.
Manifestação craniofacial e oral de abuso infantil: um guia para o cirurgião-dentista	NAGARAJAN, 2018	O abuso infantil pode ser classificado como: abuso físico, emocional, sexual, falha de desenvolvimento, uso intencional de drogas ou envenenamento e síndrome de Munchausen por procuração. As lesões orofaciais não apresentam tamanha dificuldade de identificação de abuso para o dentista bem treinado, desde que seja realizado um exame intraoral e perioral cuidadoso e que coincida com as características de abuso e negligência infantil. As lesões do complexo craniofacial podem incluir: lesões faciais (contusões, abrasões, lacerações e equimoses) e intraorais (contusões, equimoses, abrasões, lacerações e traumas na dentição).	O dentista possui a responsabilidade de registrar, reconhecer, relatar e encaminhar, para a proteção e prevenção contra o abuso infantil. Dentistas, principalmente odontopediatras, devem possuir o interesse em abuso infantil, realizar um treinamento juntamente com a odontologia forense para detectar suspeitas de casos de abuso em hospitais e consultórios.
O papel do médico dentista no Diagnóstico e sinalização do abuso de crianças	CRESPO <i>et al.</i> , 2011	O estudo relata que existem quatro tipos principais de abuso, sendo eles: abuso físico (empurrar, bater, morde, queimar); abuso sexual (beijos na boca, carícias genitais); abuso emocional (insultos verbais, humilhação, ridicularizar); negligência (não prover para a criança a necessidade de cuidados básicos); os fatores de risco que o abuso pode trazer para uma criança varia desde a	Profissionais da saúde precisam se envolver e ajudar na prevenção do abuso e maus-tratos de crianças. Em um abuso infantil, a área mais afetada é a área orofacial, por isso, é responsabilidade do dentista saber diagnosticar e denunciar para as autoridades legais.

		problemas crônicos de saúde até perturbações de conduta ou da personalidade.	
Maus-tratos infantis: conhecimento e Atitudes de odontopediatras de Uberlândia e Araguari, Minas Gerais	SANTOS <i>et al.</i> , 2006	Os principais achados de suspeita de maus-tratos infantis foram: alterações de comportamento (42,8%), hematomas (28,6%), lesões no palato (14,3%) e queimaduras (14,3%). 77,8% destes profissionais tomaram providência em relação à suspeita, já 22,2% dos profissionais relataram não ter manifestado alguma atitude.	Existem poucos estudos nacionais feitos referente a esse tema, porém, existem muitos estudos internacionais. No entanto, concluíram que é de extrema importância o cirurgião dentista possuir um treinamento referente ao tema de abuso e maus-tratos infantis ainda na graduação.
Aspectos orofaciais dos maus tratos infantis e da negligência odontológica.	MASSONI <i>et al.</i> , 2010	Os resultados deste artigo constataram que os maus-tratos infantis têm prevalência de ocorrência no ambiente doméstico, independente de classe social. Lesões como: queimaduras, lacerações de tecidos moles e duros, marcas de mordida, lesões periorbitárias e nasais.	O dentista deve ter o conhecimento e a consciência em notificar e denunciar casos de abuso e maus-tratos infantis. É necessária uma ação mais eficaz dos cirurgiões dentistas perante essas situações.
Avaliação das características orofaciais nas vítimas de abuso e negligência de crianças de 5 a 16 anos.	BARBI <i>et al.</i> , 2021	Todas as crianças que participaram dessa pesquisa foram vítimas de abuso ou negligência infantil. De 250 crianças 130 (52,4%) eram do sexo masculino; 119 (47,6%) eram meninas; 72 crianças (30%) manifestaram laceração incluindo no lábio(13), frênulo (8), mucosa bucal (26), palato(16), e assoalho da boca (9) ; 29 crianças evidenciaram avulsão dentária (11,6%); 18 crianças manifestaram fraturas dento alveolares; 104 crianças evidenciaram cárie dentária (41,6%); 19 crianças apresentara ausência de alguns dentes (7,6%); 100% das crianças apresentaram depósitos de placa bacterina.	A cavidade oral é um foco principal para abuso físico, por isso, realizar um exame intraoral e perioral cuidadosamente é essencial. Agentes da saúde, incluindo dentistas, devem receber um treinamento ideal para a identificação de casos de abuso e negligência infantil.
Papel do dentista no diagnóstico de abuso e negligência infantil: uma revisão bibliográfica e narrativa.	MELO <i>et al.</i> , 2019	O resultado deste estudo mostrou que a maioria das lesões causadas por abuso infantil tem prevalência na região orofacial, incluindo: cáries, queimaduras e fraturas. Alterações no comportamento estão em evidência como um fator de risco com maior identificação.	Uma grande maioria de dentistas possui a habilidade de analisar essas lesões, porém, é necessário um conhecimento mais amplo em como relatar às autoridades. Portanto, se faz necessário um treinamento bem elaborado em odontologia forense e legal para aprimorar a detecção e notificação.

**Fonte:** Dados originais da pesquisa (2024).

## REVISÃO DA LITERATURA / DISCUSSÃO

Crespo e colaboradores (2011) relatam que os quatro tipos principais de abuso infantil

são: abuso sexual (beijos na boca ou carícias em partes íntimas); abuso emocional (insultos verbais, ridicularizar ou humilhar); abuso físico

(empurrar, bater ou morder); negligência (recusar cuidados básicos para a criança) assim como demonstrando no estudo de Nagarajan e colaboradores (2018). Para esses autores independente do tipo de abuso as consequências podem variar desde problemas crônicos, que afetam a saúde da criança, até perturbações da personalidade e da conduta.

Um estudo feito por Fisher-Owens e colaboradores (2017) mostrou a importância do cirurgião-dentista na identificação precoce dos sinais clínicos de maus-tratos e abuso infantil. Esses autores por meio de uma revisão de literatura mostraram que os padrões sugestivos de violência infantil geralmente incluem traumas na mucosa oral, dentes e lábios, além de marcas de mordidas. Nesse sentido, para Costacurta e colaboradores (2015) que também realizaram uma análise detalhada dos sinais orais e dentários do abuso infantil as lacerações, fraturas dentárias, queimaduras e alterações no desenvolvimento dentário podem ser evidências físicas de traumas severos oriundos de abuso, o que também foi demonstrado por Dorfman e colaboradores (2017).

Para Costacurta (2015) a negligência pode ser percebida por meio de cáries extensas e infecções orais como resultado de um cuidado escasso em relação a saúde oral da criança. Esses autores relatam em seu estudo que o diagnóstico precoce e a intervenção são fatores eficientes para a proteção das crianças, reforçando a responsabilidade dos profissionais de saúde em cumprir os protocolos e normativas vigentes para garantir o bem-estar das crianças.

Um levantamento realizado pelo Comitê da Academia Americana de Pediatria e a Academia Americana de Odontopediatria (2016) buscando os aspectos orais e dentários mais relacionados ao abuso físico, sexual e à negligência dentária encontrou-se que lesões periorais e intraorais, marcas de mordidas e infecções orais podem ser indicativas de abuso ou negligência infantil. Os autores mostraram que os lábios são frequentemente o local mais comum para lesões orais de abuso físico. Nesse mesmo estudo os autores ressaltam que quando há suspeita de contato oral-

genital a criança deve ser encaminhada para clínicas especializadas, para a realização de exames mais detalhados, que podem fornecer evidências mais precisas de abuso sexual.

Para Vaz e colaboradores (2005) as lesões físicas mais comuns relacionadas ao abuso infantil são em regiões de cabeça: pescoço, rosto e boca e os achados de lesões orofaciais incluem as lacerações, hematomas ou abrasões em tecidos moles, lacerações dos freios fraturas e luxações dentárias, equimoses, mordidas e arranhões. Neste mesmo estudo, relataram que em casos de infecções sexualmente transmissíveis podem surgir lesões na cavidade oral manifestadas por meio de úlceras e lesões vesiculobolhosas.

Um estudo de Santos e colaboradores (2006) mostraram que entre as suspeitas de abuso infantil também estão as alterações de comportamento (42,8%) além de lesões como hematomas (28,6%), lesões no palato (14,3%), e queimaduras (14,3%). Melo e colaboradores (2019) observaram que a maior parte das lesões decorrentes de abuso infantil ocorrem consideravelmente, na região orofacial, incluindo cáries, queimaduras e fraturas. Neste mesmo estudo foram observadas alterações comportamentais, destacadas como importantes fatores de risco, contribuindo para a identificação dos abusos.

Um estudo de Maguire (2010) avaliou a distinção entre lesões acidentais e aquelas causadas por abuso infantil. Lesões localizadas em região de cabeça, pescoço e extremidades superiores são suspeitas porque são áreas comumente associadas a tentativa da criança em se proteger. Outro estudo de Cairns e colaboradores (2005), investigando a recorrência das lesões orofaciais em crianças que foram vítimas de violência física, mostrou aspectos importantes como o perfil do agressor e especificidade das lesões por meio de uma análise retrospectiva de registros clínicos em que os autores mostraram que 59% das crianças apresentavam sinais de abuso na cabeça, rosto ou pescoço indicando potenciais regiões de agressão física.

Para Cairns e colaboradores (2005) os tipos específicos de lesões compreendem – contusões (95,2%) e abrasões (32,6%) – destacando a natureza física do abuso infantil

e a prevalência de lesões visíveis que podem ser detectadas facilmente por profissionais de odontologia.

Nesse mesmo sentido, Maguire (2010) também demonstrou que fraturas de costelas são altamente sugestivas de abuso e que também existem semelhança entre lesões de queimaduras acidentais e queimaduras negligentes. Além disso, os autores mencionam que as lesões orais como freio lacerado podem ser sinal de abuso físico. Para Barbi e colaboradores (2021) cerca de 50% das crianças vítimas de abuso apresentam manifestações orofaciais como abrasões ou hematomas na língua, lábios, mucosa oral, palato duro e mole, gengiva, mucosa alveolar, freios e lesões dento- alveolares como avulsões, fraturas de mandíbula, queimaduras e lesões de "tatuagens".

MASSONI e colaboradores (2010) observaram-se que os maus-tratos infantis tem uma prevalência maior no ambiente doméstico, independente de classe social e dentre as lesões mais comuns estão: queimaduras, lacerações de tecidos moles e duros, marcas de mordida, lesões periorbitárias e nasais.

Um estudo realizado com 250 crianças de 5 a 16 anos de idade, com o intuito de analisar achados orofaciais que levantavam a suspeita de abuso e negligência infantil mostrou que todas as crianças eram suspeitas de terem sofrido abuso infantil. Das 250 vítimas, 130 eram do sexo masculino e 119 do sexo feminino. Os autores mostraram que 72 crianças apresentaram lacerações incluindo: lábio, frênulo, mucosa bucal, palato e assoalho da boca; 29 crianças manifestaram avulsão dentária; 18 evidenciaram fraturas dento alveolares; 104 crianças apresentaram doença cárie; 19 possuíam ausência de alguns dentes e todas as crianças apresentaram depósitos acumulados de placa bacteriana. Com esse estudo os autores concluíram que o principal foco de abuso físico é a cavidade oral e que, portanto, um exame intra e extraoral minucioso

e detalhado se faz primordial perante esses casos suspeitos para abuso infantil (BARBI *et al.*, 2021).

Nesse mesmo sentido um estudo observou que o local com maior prevalência de lesões provenientes do abuso infantil é a região orofacial, dentre algumas características estão: cáries, queimaduras e fraturas, além da vítima apresentar alterações comportamentais que segundo os autores é um grande fator de risco na identificação do abuso (MELO *et al.*, 2019).

Nesse cenário, diversos estudos (ACADEMIA AMERICANA DE PEDIATRIA E ACADEMIA AMERICANA DE ODONTOLOGIA *et al.*, 2010; BARBI *et al.*, 2021; CAIRNS *et al.*, 2005; COSTACURTA *et al.*, 2015; DORFMAN *et al.*, 2017; FISHER-OWENS *et al.*, 2017; MAGUIRE, 2010; MASSONI *et al.*, 2010; SANTOS *et al.*, 2006) demonstram a extrema importância que o cirurgião-dentista tem na identificação dos abusos e da necessidade desses profissionais realizarem um exame clínico bem executado aumentando as chances de identificação e consequentemente notificação dos casos de abusos.

## CONSIDERAÇÕES FINAIS

As lesões mais frequentemente relatadas como sugestivas de abuso infantil incluem queimaduras, hematomas e lesões em regiões de tecidos moles, como língua, lábios, assoalho bucal, palato mole, mucosa alveolar e gengiva, além de marcas de mordida. O perfil do agressor normalmente inclui figuras próximas à criança, como mãe, pai e padrasto. Alterações comportamentais também podem ser interpretadas como possíveis indicativos de abuso infantil. Ademais, lesões em palato duro, marcas de mordida, lacerações ou rompimento do frênulo e lesões em regiões de mucosa bucal são alguns dos sinais que devem despertar a atenção do cirurgião- dentista para a suspeita de abuso.

## REFERÊNCIAS

AMERICAN ACADEMY OF PEDIATRICS Committee on Child Abuse and Neglect; AMERICAN ACADEMY OF PEDIATRIC DENTISTRY Council on Clinical Affairs. Guideline on oral and dental aspects of child abuse and neglect. *Pediatric Dentistry*, v. 38, n. 5, p. E73–E74, 2016.

BARBI, Wagisha; SONAWANE, Ravindra S.; SINGH, Pinky; KUMAR, Saurav; KUMAR, Boddupally Ravi; ARORA, Aafreen. Evaluation of the orofacial features in the victims of abuse and neglect of 5–16-year-old age children. **Journal of Pharmacy and Bioallied Sciences**, v. 13, p. S1705-1708, 2021.

BATHIA, S. K.; MAGUIRE, S. A.; CHADWICK, B. L.; HUNTER, M. L.; HARRIS, J. C.; TEMPEST, V.; et al. Characteristics of child dental neglect: a systematic review. **Journal of Dentistry**, v. 42, p. 229–239, 2014.

BECKER, D. B.; NEEDLEMAN, H. L.; KOTELCHUCK, M. Abuso infantil e odontologia: trauma orofacial e seu reconhecimento pelos dentistas. **Journal of the American Dental Association**, v. 97, n. 1, p. 24–28, 1978.  
CAIRNS, Alison M.; MOK, J. Y. Q.; WELBURY, R. R. Injuries to the head, face, mouth and neck in physically abused children in a community setting. **International Journal of Paediatric Dentistry**, v. 15, p. 310–318, 2005.

COSTACURTA, M.; BENAOLI, D.; ARCUDI, G.; DOCIMO, R. Oral and dental signs of child abuse and neglect. **Oral & Implantology**, v. 8, n. 2–3, p. 68–73, 2015.

CRESPO, Manuela; ANDRADE, David; ALVES, Ana La-Salete; MAGALHÃES, Teresa. O papel do médico dentista no diagnóstico e sinalização do abuso de crianças. **Acta Med Port.**, v. 24, n. S4, p. 939-948, 2011.

DORFMAN, Molly V.; METZ, James B.; FELDMAN, Kenneth W.; FARRIS, Reid;

LINDBERG, Daniel M. Oral injuries and occult harm in children evaluated for abuse. **Archives of Disease in Childhood**, v. 0, p. 1–6, publicado online em 04 nov. 2017.

FAIN, D. B.; McCORMICK, G. M. Caso incomum de homicídio/suicídio por abuso infantil. **Journal of Forensic Science**, v. 33, n. 2, p. 554–557, 1988.

FISHER-OWENS, Susan A.; LUKEFAHR, James L.; TATE, Anupama Rao; AMERICAN ACADEMY OF PEDIATRIC DENTISTRY, Council on Clinical Affairs, Council on Scientific Affairs, Ad Hoc Work Group on Child Abuse and Neglect.

MAGUIRE, Sabine. Which injuries may indicate child abuse? **Archives of Disease in Childhood. Education and Practice Edition**, v. 95, p. 170–177, 2010.

MASSONI, Andreza Cristina de Lima Targino; FERREIRA, Ângela Maria Brito; ARAGÃO, Ana Karla Ramalho; MENEZES, Valdenice Aparecida de; COLARES, Viviane. Aspectos orofaciais dos maus-tratos infantis e da negligência odontológica. **Ciência & Saúde Coletiva**, v. 15, n. 2, p. 403-410, 2010.

MATHUR, S.; CHOPRA, R. Combate ao abuso infantil: o papel do dentista. **Oral Health & Preventive Dentistry**, v. 11, n. 3, p. 243–250, 2013.

MELO, Maria; ATA-ALI, Fadi; COBO, Teresa; DIAGO, José; CHOFRÉ-LORENTE, María Teresa; BAGÁN, Leticia; SANCHEZ-RECIO, Cristina; ATA-ALI, Javier. O papel do dentista no diagnóstico e sinalização do abuso e negligência infantil: uma revisão de literatura e narrativa. **The Open Dentistry Journal**, v. 13, p. 301-307, 2019.

NAIDOO, S. Um perfil das lesões orofaciais no abuso físico infantil em um hospital infantil. **Child Abuse & Neglect**, v. 24, n. 4, p. 521–534, 2000.

NAGARAJAN, S. Karthika. Craniofacial and oral manifestation of child abuse: a dental surgeon's guide. **Journal of Forensic Dental Sciences**, v. 10, n. 1, p. 5-7, 2018.

ORGANIZAÇÃO MUNDIAL DA SAÚDE (OMS). **Relatório Mundial sobre Violência**. Genebra: OMS, 2002.

RUPP, R. P. O papel do dentista na denúncia de suspeitas de abuso e negligência infantil. **General Dentistry**, v. 48, n. 3, p. 340–342, 2000.

SANTOS, Janaína Fernandes; NUNES, Karina Silva; CAVALCANTI, Alessandro Leite; SILVA, Edméia Costa e. Maus-tratos infantis: conhecimento e atitudes de odontopediatras em Uberlândia e Araguari, Minas Gerais. **Pesquisa Brasileira em Odontopediatria e Clínica Integrada**, v. 6, n. 3, p. 273-279, 2006.

SOUZA-ACEVEDO, M.; LEÃO, M.; BRITO, A.; POSSEBON, A. P.; DOMINGUES, J.;  
DEMARCO, F. F. Maus tratos infantis: um levantamento com dentistas no Sul do Brasil. **Brazilian Oral Research**, v. 26, p. 5–11, 2011.

TSANG, A.; SWEET, D. Detecting child abuse and neglect – Are dentists doing enough? **Journal of the Canadian Dental Association**, v. 65, p. 387–391, 1999.

VAZ, L. C. de M. Manifestações orofaciais em crianças violentadas sexualmente: o papel do cirurgião-dentista no diagnóstico: Orofacial manifestations in violent children sexually: the role of the dentist surgeon in the diagnosis. **Brazilian Journal of Development**, [S. l.], v. 8, n. 8, p. 57095–57111, 2022. DOI: 10.34117/bjdv8n8-149.

---

# TERAPIA FOTODINÂMICA COM LASER DE BAIXA POTÊNCIA E LED NO TRATAMENTO DO BRUXISMO DO SONO – REVISÃO DA LITERATURA

## PHOTODYNAMIC THERAPY WITH LOW LASER POWER AND LED IN THE TREATMENT OF BRUXISM SLEEP – LITERATURE REVIEW

Gabriella Luiza Souza Albuquerque<sup>1</sup> Weudylla Fagundes Linhares<sup>1</sup> Arthur Wilson Florencio Costa<sup>2</sup>

<sup>1</sup> Acadêmicas do Curso de Odontologia do Centro Universitário Goyazes – UniGoyazes

<sup>2</sup> Orientador, Prof. Doutor, do Centro Universitário Goyazes – UniGoyazes

---

### RESUMO

**INTRODUÇÃO:** O bruxismo refere-se ao ato de apertar ou ranger os dentes, causado por movimentos repetitivos da mandíbula. Pode ser primário, sem causa médica, ou secundário, vinculado a problemas neurológicos ou psiquiátricos. Comum em crianças e adolescentes, se não tratado, pode causar desgaste dental, doenças gengivais e dores musculares. As causas do bruxismo incluem ansiedade, traços de personalidade, alterações endócrinas, fatores oclusais, má oclusão, deficiências nutricionais, problemas respiratórios, alergias, parasitas intestinais, hábitos orais, neurotransmissores e qualidade do sono. O diagnóstico e tratamento do bruxismo são desafiadores. A terapia com laser de baixa intensidade é eficaz, indolor e acessível melhorando a circulação, inflamação, dor, inchaços e acelerando a cicatrização. **OBJETIVO:** Realizar uma revisão da literatura sobre a aplicabilidade da terapia fotodinâmica com laser de baixa potência e seus efeitos no tratamento do bruxismo do sono. **METODOLOGIA:** Foram realizadas buscas na PubMed a partir dos Mesh termos *laser, bruxism, treatment, LED e child*. Estudos dos últimos 10 anos foram considerados elegíveis. Nove artigos foram encontrados; após a leitura dos resumos, sete foram incluídos e dois foram excluídos deste estudo. **RESULTADOS:** O uso do laser mostrou-se eficaz no tratamento do bruxismo do sono, reduzindo a dor de cabeça e diminuindo a força da mordida. Os estudos sugerem que a fotobiomodulação como uma alternativa viável para o tratamento do bruxismo. Entretanto, ainda são necessários mais estudos clínicos randomizados para comprovar sua real eficácia. **CONCLUSÃO:** O bruxismo do sono está crescendo e a abordagem é complexa. Apesar da terapia fotodinâmica ter mostrado bons resultados, faltam estudos que detalhem e comprovem os benefícios do uso do laser.

**PALAVRAS-CHAVE:** Laser; LED; Bruxismo; Tratamento; Criança.

### ABSTRACT

**INTRODUCTION:** Bruxism refers to the act of clenching or grinding the teeth, caused by repetitive jaw movements. It can be primary, with no medical cause, or secondary, linked to neurological or psychiatric problems. Common in children and adolescents, if left untreated, it can cause dental wear, gum disease and muscle pain. The causes of bruxism include anxiety, personality traits, endocrine alterations, occlusal factors, malocclusion, nutritional deficiencies, respiratory problems, allergies, intestinal parasites, oral habits, neurotransmitters and sleep quality. The diagnosis and treatment of bruxism are challenging. Low-level laser therapy is effective, painless and affordable, improving circulation, inflammation, pain, swelling and accelerating healing. **OBJECTIVE:** To conduct a literature review on the applicability of photodynamic therapy with low-level laser and its effects in the treatment of sleep bruxism. **METHODOLOGY:** PubMed searches were performed using the Mesh terms *laser, bruxism, treatment, LED and child*. Studies from the last 10 years were considered eligible. Nine articles were found; after reading the abstracts, seven were included and two were excluded from this study. **RESULTS:** The use of laser has proven effective in the treatment of sleep bruxism, reducing headache and reducing bite force. Studies suggest that photo biomodulation is a viable alternative for the treatment of bruxism. However, more randomized clinical studies are still needed to prove its real effectiveness. **CONCLUSION:** Sleep bruxism is increasing, and the approach is complex. Although photodynamic therapy has shown good results, studies detailing and proving the benefits of laser use are lacking.

**KEYWORDS:** Laser; LED; Bruxism; Treatment; Child.

---

### INTRODUÇÃO

O bruxismo do sono (BS) é o ato de ranger e/ou cerrar os dentes devido à atividade repetitiva dos músculos mastigatórios ou movimentos involuntários da mandíbula

durante o sono. Pode ser classificado como primário e secundário, o primário não tem causa existente, já o secundário pode ocorrer devido a fatores neurológicos, psiquiátricos ou



distúrbios do sono. Este hábito é comumente observado em crianças e adolescentes, e se não tratado pode gerar malefícios como desgaste dentário, doença periodontal, dor de cabeça, limitação de abertura bucal, dor muscular e distúrbios temporomandibulares (BADER & LAVIGNE, 2000; LOBEZOO *et al.*, 2006; DARIEN, 2014; GUO *et al.*, 2017) além de perda no desempenho escolar da criança ou do adolescente (EMODI-PERLMAN *et al.*, 2012; BARCLAY, 2013; GUO *et al.*, 2017).

O bruxismo na infância é frequentemente observado em crianças, com taxas de prevalência que variam entre 13,5% e 33%, podendo ocasionar lesões no sistema estomatognático. Seu diagnóstico é complexo, e não existe um tratamento definitivo que possa ser recomendado (LAVIGNE *et al.*, 1996; RODRIGUES *et al.*, 2006).

Ranger os dentes geralmente é audível, e apresenta desconforto ao paciente e efeitos colaterais e as causas podem ser associadas a ansiedade, como traços de personalidade, e alterações endócrinas ligadas ao estresse. Pode estar associado também a deficiências nutricionais, problemas respiratórios (ronco e apneia), alergias, parasitas intestinais, alterações em neurotransmissores como a dopamina, qualidade do sono e fatores dentários como má oclusão e hábitos orais deletérios (EMODI-PERLMAN *et al.*, 2012; GUO *et al.*, 2017).

O diagnóstico do bruxismo é de difícil estabelecimento e o tratamento ideal ainda não foi descrito. Métodos eficazes atualmente compreendem a fisioterapia com estimulação neuromuscular transcutânea, estimulação elétrica neuromuscular por microcorrente, crioterapia, ultrassom, terapia infravermelha, cinesioterapia, massoterapia e acupuntura. Além disso, a terapia com laser de baixa intensidade e o dispositivo interoclusal podem ser empregues (HACHMANN *et al.*, 1999; TSUKIYAMA *et al.*, 2001; KATOT *et al.*, 2003; MC LEAN *et al.*, 2003; SOLBERG *et al.*, 2007) principalmente na odontologia.

O dispositivo interoclusal é considerado a opção mais utilizada atualmente para o tratamento do bruxismo do sono. Este aparelho diminui a atividade muscular fornecendo para o

paciente um maior conforto pois parece diminuir o ranger de dentes, a atividade muscular mastigatória e a dor orofacial. Entretanto, mesmo os dispositivos interoclusais sendo bastante utilizados para o tratamento do bruxismo do sono não existe nenhum método específico estabelecido ou padrão-ouro para a cura deste hábito (HACHMANN *et al.*, 1999; TSUKIYAMA *et al.*, 2001; KATOT *et al.*, 2003; MC LEAN *et al.*, 2003; SOLBERG *et al.*, 2007), sobretudo na infância.

A terapia com laser de baixa intensidade (TLBI) parece uma opção de tratamento eficaz, indolor, não invasiva, e de baixo custo. É realizada por meio da aplicação da luz sobre pontos de acupuntura, e a literatura tem demonstrado uma certa eficácia desse método. A TLBI parece aumentar a circulação sanguínea local, possuindo efeito anti-inflamatório e analgésico e atuando na redução do edema e acelerando o processo de cicatrização local (DA SILVA *et al.*, 2015) o que pode ser promissor no tratamento do BS.

## METODOLOGIA

Foram realizadas buscas de artigos científicos na base de dados eletrônicas PubMed. Os artigos foram encontrados a partir do cruzamento das palavras-chaves: *laser, bruxism, LED, treatment e child*. Foram considerados inicialmente elegíveis os artigos científicos publicados nos últimos dez anos (2014 a 2024), sem a aplicação de nenhum outro filtro adicional na busca científica.

Inicialmente foram encontrados e selecionados nove artigos para esta revisão. Foi então realizada a leitura integral dos resumos por duas revisoras previamente calibradas e após a leitura prévia dos resumos sete artigos foram incluídos definitivamente nesta revisão.

Foram excluídos dois estudos, um não foi encontrado integralmente em nenhuma base de dados eletrônica disponível e o outro tratava do uso da terapia fotodinâmica com laser de baixa potência no tratamento de distúrbios temporomandibulares e não do bruxismo do sono.

Todos os tipos de estudos foram incluídos nesta revisão devido a escassez de trabalhos encontrados e nenhum filtro foi

aplicado nas buscas.

## RESULTADOS

A terapia fotodinâmica com o laser de baixa potência aplicado sobre pontos de acupuntura diminuiu a dor do paciente observado através da mensuração do cortisol salivar (SALGUEIRO *et al.*, 2020) e foi eficaz no tratamento de crianças com BS diminuindo as

dores de cabeça e a força da mordida (SALGUEIRO *et al.*, 2022). Além disso, mostrou-se como uma alternativa viável para tratar distúrbios musculares ligados ao bruxismo do sono (KOBAYASHI *et al.*, 2022).

Os demais resultados desta revisão podem ser observados resumidamente na tabela de número 1.

Título	Autores	Resultados	Conclusão
<b>Avaliação da atividade muscular, força de mordida e cortisol salivar em crianças com bruxismo antes e depois de laser de baixo nível aplicado a pontos de acupuntura: protocolo de estudo para um ensaio controlado randomizado.</b>	Salgueiro <i>et al.</i> , 2017	Não há ensaios clínicos randomizados controlados até o momento, espera-se que este estudo contribua com áreas de conhecimento como odontologia, fisioterapia, pediatria, etc.	Houve diminuição da ansiedade e dos níveis de cortisol nas crianças após o tratamento com o laser associado aos pontos de acupuntura.
<b>Efeitos da fotobiomodulação em crianças com síndrome de Down e possível bruxismo do sono: protocolo para um ensaio clínico randomizado, controlado e cego: ensaio clínico de protocolo de estudo (compatível com SPIRIT)</b>	Salgueiro <i>et al.</i> , 2020	Será esperado que o tratamento com pontos de acupuntura seja favorável para melhorar os sintomas do bruxismo nestas crianças e causar uma diminuição nos níveis de cortisol.	O estudo avaliou a terapia a laser de baixa intensidade em pontos de acupuntura em crianças bruxismo. O esperado é que o tratamento melhore os sintomas e reduza o cortisol salivar.
<b>Efeito da Fotobiomodulação no Cortisol Salivar, Força muscular mastigatória e sinais clínicos em crianças com bruxismo do sono: Um ensaio clínico randomizado</b>	Salgueiro <i>et al.</i> , 2021	Houve menos relatos de dores de cabeça e da redução na força da mordida, após a fotobiomodulação em pontos de acupuntura, que são: IG-4 (Hegu): Localizado na mão, entre o primeiro e segundo ossos metacarpais. Benefícios: atua na face, olhos, ouvidos, nariz e boca; alivia ansiedade e acalma a mente. F-3 (Taichong): No pé, entre os primeiros e segundos metatarsos. Possui forte efeito calmante, especialmente combinado com IG-4. VB-34 (Yanglingquan): Próximo à cabeça da fíbula. Indicado para relaxar tendões e aliviar tensões musculares. E-36 (Zusanli): Na perna, abaixo da patela. Benefícios: reduz irritabilidade, insônia, cansaço, dores de cabeça e promove energia. ID-19 (Tinggong): Próximo à orelha, acima do tragus. Indicado para problemas de ouvido e disfunção da articulação temporomandibular (ATM).	Marcas de mordida na mucosa bucal podem ser um sinal para complementar o diagnóstico do bruxismo do sono. As crianças responderam bem a terapia de fotobiomodulação evidenciando uma diminuição nos relatos de cefaléia.

		BP-6 (Sanyinjiao): Localizado acima do maléolo medial, na perna. Usado para insônia e possui forte ação calmante na mente.	
<b>Avaliação imediata do efeito da fotobiomodulação por LED infravermelho no bruxismo do sono infantil: um ensaio clínico randomizado</b>	Kobayashi <i>et al.</i> , 2022	A aplicação de LED nos músculos mastigatórios impacta os tecidos locais ao redor do ponto de aplicação da luz, e pesquisas anteriores demonstraram a eficácia desse tratamento em tecidos musculares. Os resultados destacam a necessidade de mais estudos para confirmar a eficácia e o impacto da fotobiomodulação com o LED em distúrbios musculares relacionados ao bruxismo.	A fotobiomodulação com LED foi considerada uma alternativa promissora de baixo custo e de fácil aplicação.
<b>Efeitos de diferentes intervenções no bruxismo: uma visão geral de revisões sistemáticas.</b>	Soares <i>et al.</i> , 2024	A terapia com o laser mostrou efeitos positivos no alívio dos sinais e sintomas do bruxismo do sono (BS). No tratamento com biofeedback indicaram uma redução do número de eventos do BS, o mesmo foi observado na fisioterapia e na toxina botulínica.	A laserterapia, fisioterapia, biofeedback e toxina botulínica manifestaram efeito benéfico sobre os sintomas do bruxismo do sono.
<b>Efeito da estimulação a laser de baixa intensidade em pontos de acupuntura em odontopediatria: uma revisão sistemática.</b>	Mira <i>et al.</i> , 2023	Aplicar laser de baixa potência em pontos de acupuntura trouxe resultados benéficos para o tratamento do bruxismo do sono. É importante salientar, que futuras pesquisas sejam feitas para a padronização do desenho do estudo e dos métodos de análises.	O laser de baixa intensidade (LBP) nos pontos de acupuntura está diretamente ligado com resultados positivos no bruxismo do sono
<b>Avaliação da irradiação intravascular de sangue em crianças com bruxismo do sono: Protocolo de estudo para um ensaio clínico controlado randomizado.</b>	Viarengo <i>et al.</i> , 2022	Os pesquisadores concluíram que crianças com bruxismo do sono apresentaram uma boa resposta à terapia com fotobiomodulação, como demonstrada pela diminuição da força da mordida e menos relatos de dores de cabeça	Este estudo inédito analisa como o ILIB, junto com exercícios miofuncionais, pode ajudar no bruxismo do sono em crianças, abordando terapias como a fotobiomodulação e acupuntura, já investigadas anteriormente para esse problema.

## REVISÃO DA LITERATURA / DISCUSSÃO

A literatura é escassa em relação a estudos que avaliem o efeitos das terapias com laser de baixa potência e LED no tratamento do BS. Existem diferentes técnicas de manejo para o BS e dentre estas existem a técnica de biofeedback (uma técnica mental e corporal que ensina aos pacientes como controlar determinadas respostas fisiológicas, como respiração e frequência cardíaca), fisioterapia, terapia a laser e toxina botulínica. Esses

tratamentos são eficazes na redução do BS, entretanto os estudos sobre a segurança e eficácia a longo prazo dessas terapias são limitados segundo vários estudos. A escolha da terapia deve ser personalizada e aplicada com cuidado para se obter bons resultados. Nesse sentido uma série de diferentes estudos vem demonstrando que a terapia a laser mostra resultados positivos no alívio dos sinais e sintomas de bruxismo do sono (STAPLEMAN & TURP, 2008; MELLO-SPOSITO &

TEIXEIRA 2014; DE LA TORRE *et al.*, 2017; JOKUBAUSKAS *et al.*, 2018; PATEL *et al.*, 2019; ÅGREN *et al.*, 2020; CHENG *et al.*, 2021; MIRON *et al.*, 2022; MIRA *et al.*, 2023).

Um estudo avaliando o efeito do laser pela técnica de irradiação intravascular do sangue, conhecida em inglês como *Intravascular Laser Irradiation of Blood* (ILIB) em conjunto com exercícios miofuncionais no tratamento do BS em crianças encontrou que o ILIB, que é uma forma sistêmica de fotobiomodulação, serve como terapia complementar para o tratamento. Esses autores mostraram que crianças com BS que foram submetidas ao ILIB tiveram uma boa resposta à fotobiomodulação com redução da força da mordida e da dor de cabeça. Esses são os primeiros estudos a investigar o efeito do ILIB juntamente com exercícios miofuncionais no tratamento do BS em crianças (KAZEMIKHOO, *et al.*, 2015; ISABELLA, *et al.*, 2019).

Está demonstrado que a terapia a laser de baixa intensidade é um tratamento promissor e acessível para auxiliar no manejo do BS. Um estudo de Venezian e colaboradores (2010) já mostrou que a irradiação com laser no ponto-gatilho é eficaz para resolver dor orofacial, inchaço e hiperemia. Além disso, os autores também relatam que o tratamento com acupuntura pode ser benéfico na redução dos sintomas de BS em crianças resultando na redução dos níveis de cortisol. Sendo assim, esses autores apontam que o tratamento com a terapia a laser de baixa intensidade em pontos de acupuntura pode ser promissor para melhorar os sintomas de bruxismo em crianças causando uma diminuição nos níveis de cortisol (Venezian *et al.*, 2010).

Os achados dos estudos analisados nesta revisão, relacionados aos sinais e sintomas do BS em crianças, estão alinhados com os estudos realizados em adultos, e reforçam que a eficácia da fotobiomodulação em pontos de acupuntura como abordagem para o tratamento do bruxismo do sono podem ser relevantes (FERREIRA *et al.*, 2013; NAIK *et al.*, 2014; XIUXIA *et al.*, 2017; CÂNDIDO *et al.*, 2021).

Em contrapartida outro estudo avaliando o efeito dos LEDs em pacientes com BS foi realizada uma análise em diferentes grupos, grupos de crianças sendo um grupo controle: Crianças sem BS e que não receberam intervenção; grupo 2 (LED): Crianças com BS tratadas com uma única sessão de fotobiomodulação utilizando um LED infravermelho e grupo 3 (Placas oclusais): Crianças com BS tratadas com placas oclusais rígidas por 30 dias, utilizadas por pelo menos 12 horas diárias. Quando os músculos estão em repouso, espera-se que permaneçam relaxados, com baixa ou nenhuma atividade elétrica. Essa atividade pode ser registrada por meio de um exame chamado eletromiografia, utilizado para medir o grau de contração muscular. Nesse sentido, a fotobiomodulação com LED não causou aumento significativo na atividade dos músculos mastigatórios em repouso, diferentemente do grupo tratado com placas oclusais, que apresentou aumento na eletromiografia de alguns músculos (KOBAYASHI *et al.*, 2022).

Nesse mesmo estudo uma análise de níveis de dopamina foi realizada e os autores discutem que embora não tenham sido notadas mudanças nos níveis de dopamina entre os grupos ao longo do tempo, observou-se uma diferença antes do tratamento entre os que usaram placas (grupo 3) e o grupo controle (grupo 1). A dopamina é um neurotransmissor do sistema nervoso central e suas funções estão associadas ao controle motor, processos de aprendizagem, regulação do humor, emoções, cognição e retenção de informações (KOBAYASHI *et al.*, 2022). Com isso os autores mostram uma possível correlação entre os sinais e sintomas do BS com os níveis de dopamina.

Com base no apresentado acima, fica evidente que a terapia fotodinâmica com o laser de baixa potência para o tratamento do BS ainda necessita de mais estudos incluindo os clínicos randomizados para evidenciar a eficiência do seu uso para o tratamento do BS como ressaltado por Salgueiro e colaboradores (2017).

## CONSIDERAÇÕES FINAIS

O laser de baixa potência parece

melhorar os sintomas de dor de cabeça e força da mordida nos pacientes com bruxismo do sono infantil. A terapia fotodinâmica com laser de baixa potência pode ser aplicada ou associado a pontos de acupuntura para melhorar o bruxismo. No entanto, são

necessários mais estudos, do tipo clínico randomizado, para confirmar a verdadeira eficácia da terapia fotodinâmica com laser de baixa potência no tratamento do bruxismo do sono.

## REFERÊNCIAS

- ÁGREN M.; SAHIN C.; PETTERSSON M. The Effect of Botulinum Toxin Injections in Bruxism: A Systematic Review. **J Oral Rehabil**, v.47, n.(3): p.395–402, 2020.
- BADER G.; LAVIGNE G. Sleep Bruxism: An Overview of an Oromandibular Sleep Movement Disorder. **Avaliações do Sleep Med**, v. 4, p.27–43, 2000.
- BARCLAY N.; GREGORY A. Quantitative genetic research on sleep: a review of normal sleep, sleep disturbances, and associated emotional, behavioral, and health-related difficulties. **SleepMed**, v.17, p.29–40. 2013.
- CARVALHO CM.; LACERDA JÁ.; NETO FPS.; CANGUSSU MCT.; MARQUES AMC.;
- PINHEIRO ALB. Effect of wavelength on temporomandibular joint pain: a clinical experience. **Lasers MedSci**, v. 25, p. 229–32, 2010.
- CÂNDIDO DOS REIS A, *et al.* Effect of Auricular Acupuncture in Reducing Symptoms Related to Sleep Disorders, Anxiety, and Temporomandibular Dysfunction. **Altern Ther Health Med**, v.27, n.(2): p.22–26, 2021.
- CHENG Y.; YUAN L.; MA L.; PANG F.; QU X.; ZHANG A. Efficacy of Botulinum-A for Nocturnal Bruxism Pain and Occurrence of Bruxism Events: A Meta-analysis and Systematic Review. **Br J Oral MaxillofacSurg**, v.60, n.(2): p.174–182, 2021.
- DA SILVA MM.; ALBERTINI R.; LEAL-JUNIOR EC., *et al.* Effects of Exercise Training and Photobiomodulation Therapy (EXTRAPHOTO) on Pain in Women With Fibromyalgia and Temporomandibular Disorder: Study Protocol for a Randomized Controlled Trial. **Ensaio**, v. 16, p.252, 2015.
- DARIEN IL. Sleep-relatedbruxism. In: International Classification of Sleep Disorders. 3ª edição. **American Academy of Sleep Medicine**, Darien, Illinois, EUA., 2014.
- DE LA TORRE CG.; CÂMARA-SOUZA MB.; DO AMARAL CF.; GARCIA RCMR.;
- MANFREDINI D. Is There Sufficient Evidence to Use Botulinum Toxin Injections for the Treatment of Bruxism? A Systematic Review of the Literature. **Clin Oral Invest.**, v.21, n.(3): p.727–734, 2017.
- EMODI-PERLMAN A., ELI I., FRIEDMAN-RUBIN P., *et al.* Bruxism, oral parafunctions, anamnestic and clinical findings of temporomandibular disorders in children. **J Oral Rehabil**, v.39. p. 126–35. 2012.
- FERREIRA LA *et al.* Laser Acupuncture in Patients with Temporomandibular Dysfunction: A Randomized Clinical Trial. **Lasers Med Sci**, v.28, n.(6): p.1549–1558, 2013.
- GUO H.; WANG T.; LI X.; *et al.* What sleep behaviors are associated with bruxism in children? A systematic review and meta-analysis. **SleepBreath**, v.21, p.1013– 23, 2017.
- Hachmann A.; Martins EA.; Araujo FB.; Nunes R. Efficacy of the nocturnal bite plate in the control of bruxism for 3- to 5-year-old children. **J ClinPediatrDent**, v.24, n.(1): p.9– 15, 1999.
- ISABELLA A.; SILVA J.; DA SILVA T. Effect of intravascular laser irradiation on hemodynamic variables of hypertensive patients: study protocol for a blinded prospective randomized clinical trial. **Medicina**, v.98, p.15111,2019.
- JOKUBAUSKAS L.; BALTRUŠAITYTĪ A. The Efficacy of Biofeedback Therapy in Sleep Bruxism: A Systematic Review and Meta-analysis. **J Reabilitação Oral**, v.45, n.(6): p.485–495, 2018.
- JOKUBAUSKAS L.; BALTRUŠAITYTĪ A.; PILEIŲIKIENĪ G. Oral Appliances for the Treatment of Sleep Bruxism in Adults: A Systematic Review from 2007 to 2017. **J Oral Rehabil**, v.45, n.(1): p.81–95, 2018.
- KATO T.; MONTPLAISIR JY.; GUITARD F.; SESSLE BJ.; LUND JP.; LAVIGNE GJ. Evidence that experimentally induced sleep bruxism is a consequence of transient arousal. **J Dent Res**, v. 82, p.284–288, 2003.
- KAZEMIKHOO N, ANSARI F. Blue or red: which intravascular laser light has more effects on diabetic patients? **Lasers Med Sci**, v.30, p.363–6, 2015.
- KOBAYASHI, FY.; CASTELO, PM.; POLITTI, F.;ROCHA, MM.; BELTRAMIN, RZ.; SALGUEIRO, MDCC.; GONÇALVES, MLL.; NAMMOUR, S.; BRUGNERA JÚNIOR, A.; SFALCIN, RA.;BUSSADORI, SK. Immediate Evaluation of the Effect of Infrared LED Photobiomodulation on Childhood Sleep Bruxism: A Randomized Clinical Trial. **Life (Basel)**, v.12, n.(7): p.964, 2022.
- LAVIGNE GJ.; ROMPE RH.; MONTPLAISIR JY. Sleep bruxism: Validity of Clinical AssessmentResearch Diagnostic Criteria in a Controlled Polysomnographic Study. **J Dent Res**, v.75, n. (1): p.546–55,1996.
- LOBBEZOO F.; ZAAG JUD.; NAEIJE M. Bruxism: its multiple causes and its effects on dental implants - An Updated Review. **J Reabilitação Oral**, v. 33, n.(4): p.293–300 2006.

MCLEAN L.; CHISLETT M.; KEIT M.; MURPHY M.; WALTON P. The effect of head position, electrode site, movement, and smoothing window in the determination of a reliable maximum voluntary activation of the upper trapezius muscle. **J Electromyography Kinesiol**, v.13, n.(2): p.169–80, 2003.

MIRA PCDS.; VILELA LD.; CORONA SAM.; BORSATTO MC. Effect of Low-Intensity Laser Stimulation of Acupuncture Points in Pediatric Dentistry: A Systematic Review. **Lasers Med Sci**, v.38, n.(1): p.52, 2023.

MIRON MI.; CIORA E.; VEDINAS T.; MOCUTA DE. Therapeutic Approaches for Nocturnal Bruxism — A Systematic Review. **Arch Balk Med Union**, v.57, n.(4): p.372– 383, 2022.

NAIK PN, *et al.* Acupuncture: An Alternative Therapy in Dentistry and Its Possible Applications. **MedAcupunct**, v.26, n.(6): p.308–314, 2014.

PALINKAS M., BATAGLION C., de LUCA CANTO G., MACHADO CAMOLEZI N., THEODORO GT, SIÉSSERE S., SEMPRINI M., REGALO SC. Impacto do bruxismo do sono nos músculos masseter e temporal e na força de mordida. **Cranio**, v.34, p.309–315, 2016.

PATEL J.; CARDOSO JÁ.; MEHTA S. A Systematic Review of Botulinum Toxin in the Treatment of Patients with Temporomandibular Disorders and Bruxism. **Br Dent J**, v.226, n.(9): p.667–672, 2019.

RODRÍGUEZ CERDEIRA, C.; SÁNCHEZ-BLANCO, E.; SÁNCHEZ-BLANCO, B.; GONZÁLEZ-CESPÓN, J.L.; Working Group of IISGS. Protein biomarkers of mood disorders. **Int. J. Immunopatol. Farmacol**, v.30, p. 7–12, 2017

RODRIGUES CK.; DITTERICH RG.;SHINTCOWSK RL.; TANAKA O. Bruxism: a literature review. **CiBiolSaúde UERG Set**, v.12, n.(3): p.13–21, 2006.

SALGUEIRO MDCC.; BORTOLETTO, CC.; HORLIANA, ACR.; MOTA, ACC.; MOTTA, LJ.; MOTTA, PB.; MESQUITAFERRARI, RA.; FERNANDES, KPS.; BUSSADORI, SK.

Evaluation of muscle activity, bite force and salivary cortisol in children with bruxism before and after low level laser applied to acupoints: study protocol for a randomised controlled trial. **BMC ComplementAltern Med**, v.17, n.(1): p.391, 2017.

SALGUEIRO MDCC.; SILVA,T.; MOTTA, LJ.; HORLIANA.ACRT.; GONÇALVES, MLL.; GOMES,AO.;PINTO, MM.;BORTOLETTO, CC.; ALTAVISTA, OM.; DEANA, AM.; SILVA, DFTD.; SANTOS, EM.; CASTELO,PM.; FERNANDES, KPS.;

MESQUITA-FERRARI, RA.; BUSSADORI, SK. Effects of Photobiomodulation in Children with Down Syndrome and Possible Sleep Bruxism: Protocol For A Randomized, Controlled, Blind, Clinical Trial: Study protocol clinical trial (SPIRIT compliant). **Medicine (Baltimore)**, v.99, n.(17), p.19904, 2020.

SANTOS, MT.; MANZANO, FS.; GENOVESE, WJ. Different approaches to dental management of self-inflicted oral trauma: oral shield, botulinum toxin type A neuromuscular block, and oral surgery. **QuintessenceInt**, v.39, n.(2): p.63–9, 2008.

---

## ALTERNATIVAS DE TRATAMENTO PARA CÚSPIDES DE TÁLON – REVISÃO DA LITERATURA E APRESENTAÇÃO DE SÉRIE DE CASOS

### ALTERNATIVES MODALITIES FOR TALLON CUSP – LITERATURE REVIEW AND PRESENTATION OF CASE SERIES

Danyella Karlla dos Santos<sup>1</sup>; Nalanda Martins Mendanha<sup>1</sup>; Arthur Wilson Florencio Costa<sup>2</sup>

Acadêmicas do Curso de Odontologia do Centro Acadêmico UniGoyazes  
Orientador: Professor Doutor, do Curso de Odontologia do Centro Universitário UniGoyazes.

---

#### RESUMO

**INTRODUÇÃO:** As cúspides de Tálon são anomalias que podem acometer dentes decíduos e permanentes e se caracterizam como o desenvolvimento de uma estrutura semelhante a cúspides dentárias associadas as coroas dos dentes, normalmente se projetam a partir da junção amelocementária em dentes anteriores e sua etiologia é desconhecida. **OBJETIVO:** Apresentar uma revisão da literatura sobre cúspides de Tálon, discutindo uma série de casos tratados. **METODOLOGIA:** Foi realizado a busca de artigos científicos na base de dados PUBMED, utilizando mesh termos previamente selecionados e os estudos incluídos foram dos últimos 10 anos. Os principais resultados foram analisados, discutidos e tabelados duas revisoras. **RESULTADOS:** Tratamentos conservadores, como abrasão a ar e remoção gradual, são recomendados para preservar a vitalidade do dente e evitar desconforto. O diagnóstico precoce e o acompanhamento são essenciais para prevenir problemas maiores e manter a função e estética do dente. **CONCLUSÃO:** Apesar das cúspides de Tálon ainda serem consideradas incomuns na prática clínica é importante que o cirurgião-dentista seja capaz de identificar e tratar essas anomalias da forma mais segura, resolutiva e conservadora possível.

**PALAVRAS-CHAVES:** Cúspides em garra; Cúspides supranumerárias; Cúspides de Talon; Tratamento.

#### ABSTRACT

**INTRODUCTION:** Talon cusps are anomalies that can affect deciduous and permanent teeth and are characterized as the development of a structure similar to dental cusps associated with the crowns of teeth, they normally project from the cemento-enamel junction in anterior teeth and their etiology is unknown. **OBJECTIVE:** To present a review of the literature on talon cusps, discussing a series of treated cases. **METHODOLOGY:** A search for scientific articles was carried out in the PUBMED database, using previously selected mesh terms and the studies included were from the last 10 years. The main results were analyzed, discussed and tabulated by two reviewers. **RESULTS:** Conservative treatments, such as air abrasion and gradual removal, are recommended to preserve tooth vitality and avoid discomfort. Early diagnosis and follow-up are essential to prevent major problems and maintain tooth function and aesthetics. **CONCLUSION:** Although talon cusps are still considered uncommon in clinical practice, it is important that the dentist can identify and treat these anomalies in the safest, most effective and conservative way possible.

**KEYWORDS:** Claw cusps; Supernumerary cusps; Talon Cusps; Treatment.

---

#### INTRODUÇÃO

As cúspides supranumerárias, em garra ou de Tálon, são anomalias dentárias que podem acometer os dentes decíduos e permanentes, caracterizando-se pelo desenvolvimento de uma estrutura semelhante a cúspides dentárias que normalmente se projeta a partir da junção amelocementária (HATTAB *et al.*, 2001; BANTANEN, 1971).

A etiologia das cúspides de Tálon (CT) não é conhecida. Existem estudos que correlacionam fatores ambientais e genéticos como determinantes para o seu surgimento

(HATTAB & YASSIN, 1996). A prevalência dessa anomalia é maior no sexo masculino e nos dentes incisivos laterais superiores, na face palatina, podendo se apresentar unilateral ou bilateral (HATTAB *et al.*, 1995; PRABHU *et al.*, 2012). A ocorrência varia de 0,5% a 5,2% da população, dependendo da região analisada (SEDANO *et al.*, 1989; RUSMAH, 1991; CHUSY *et al.*, 2008).

Clinicamente, manifestam-se como estruturas acessórias projetadas na região do cíngulo, próximas à junção cimento-esmalte de dentes anteriores. Normalmente estão

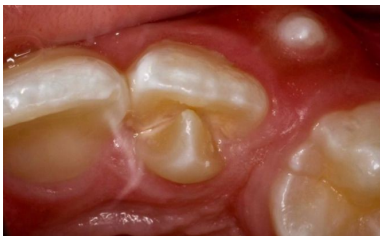presentes na superfície lingual, seguindo o longo eixo da coroa dentária, podendo variar em forma e comprimento. Dentes com CT apresentam maior chance de envolvimento pulpar (HATTAB *et al.*, 1996; DASH *et al.*, 2004; MAIA *et al.*, 2015) (figuras 1 e 2).

Exames de imagem, como radiografias e tomografias computadorizadas, podem auxiliar na análise dessas anomalias e geralmente evidenciam uma ou mais estruturas radiopacas em formato de "V", sobrepondo-se à coroa clínica do dente afetado. Cada caso tem suas peculiaridades e apresenta determinada profundidade, podendo ou não comprometer os tecidos pulpares (LAMCALI G *et al.*, 1994; HATTAB FN *et al.*, 1996; VYVER *et al.*, 2024) (figura 3).

O tratamento das CT pode variar de conservador a radical, dependendo do tamanho e do formato dos dentes afetados. As opções de tratamento incluem o uso de selantes de fósulas e fissuras, terapia pulpar conservadora ou radical, cobertura total da coroa, restaurações e ou até mesmo a exodontia. Alguns casos podem não necessitar de tratamento (COGULU *et al.*, 2006; BALCIOGLU *et al.*, 2011). O prognóstico para CT é geralmente favorável quando há um diagnóstico preciso, seguido de tratamento adequado e um acompanhamento clínico e radiográfico contínuo.

As CT podem representar um desafio para o cirurgião-dentista que não está familiarizado as manifestações clínicas dessas anomalias, bem como como as opções de tratamento, sejam elas conservadoras ou radicais.

Figura 1 – Fotografia do incisivo lateral direito superior com a presença de uma CT na face palatina do dente.



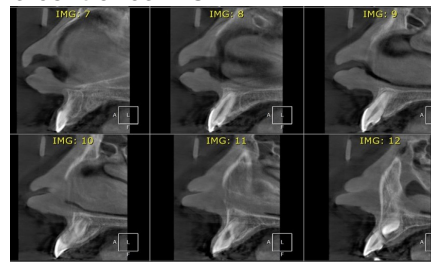
Fonte: Vyver, 2024. Gerenciamento de um incisivo lateral permanente com uma cúspide

de garra e ápcie imaturo- Relato de Caso.

Figura 2: Fotografia dos incisivos superiores com a presença de cúspides de talon nas faces palatinas.

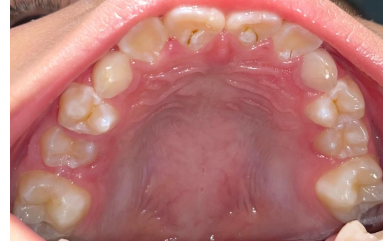

Figura 3: Tomografia computadorizada de incisivo central com CT.



Fonte: Acervo do autor

As cúspides de Tálon (CT) são consideradas uma anomalia dentária relativamente incomum na prática clínica, mas podem representar um desafio significativo para o cirurgião-dentista. Devido à sua raridade e complexidade, o reconhecimento e o manejo adequado dessa condição exigem um conhecimento técnico aprofundado e uma abordagem clínica criteriosa. A diversidade de apresentações clínicas e a necessidade de tratamentos personalizados reforçam a importância de uma análise detalhada dos casos de CT.

## METODOLOGIA

Trata-se de uma revisão da literatura com a apresentação de uma série de casos sobre as manifestações clínicas e as alternativas de tratamento para CT. Foram selecionados artigos científicos publicados na base de dados PubMed utilizando os Mesh termos pré-selecionados: *Tálon cusps*, *supranumerary cusps*, *claw cusps* e *treatment*.

Foram incluídos nesta revisão estudos publicados nos últimos 10 anos, sem restrição quanto à língua estrangeira ou ao tipo de



estudo, sendo considerados elegíveis também os artigos de apresentação de casos clínicos.

Na fase de seleção os artigos foram primeiramente lidos e avaliados por meio do título e do abstract. Em seguida, os artigos considerados elegíveis e adequados para este estudo foram incluídos, lidos em sua integralidade e posteriormente classificados de acordo com sua relevância para esta revisão.

Os dados relevantes foram coletados por duas revisoras e tabulados em uma tabela para posterior discussão. Foram excluídos desta revisão os estudos que não apresentavam claramente as alternativas de tratamento para as CT ou que não apresentavam qualidade metodológica.

## RESULTADOS



Os resultados desta revisão mostram que as CT podem se apresentar com variações clínicas diversas como “ternion” (SHARMA *et al.*, 2022), CT bilateral (ARORA *et al.*, 2016.), e podem inclusive fazer diagnóstico diferencial com Dens invaginatus (GOHSH *et al.*, 2022).




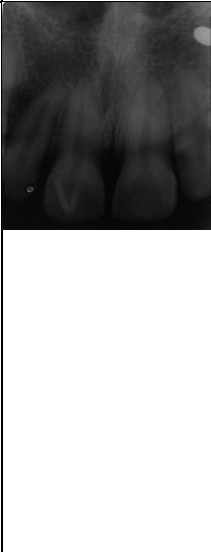
Nossos resultados mostram que os tratamentos conservadores apresentam várias modalidades possíveis para o manejo das CT. Dentre os tratamentos conservadores, os mais encontrados foram a abrasão a ar (ARORA *et al.*, 2016), desgastes seletivos de esmalte com eliminação da interferência oclusal (MAIA *et al.*, 2015; MEHTA *et al.*, 2022) e restaurações em resina composta (YAZICIOG *et al.*, 2014).



Entre as modalidades não conservadoras ou radicais para o tratamento das CT, foram encontrados nesta revisão a pulpotomia parcial intencional (TSUJINO *et al.*, 2017), a pulpectomia total e a exodontia do dente acometido (SRINIVASAN *et al.*, 2021).


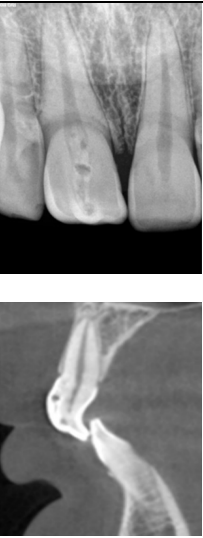
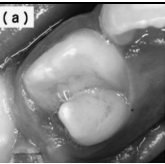



A série de casos discutida nessa revisão pode ser observado de forma resumida na tabela de quadro 1.



**Quadro 1:** Série de casos de CT com respectivos tratamentos.





Título	Autor/Ano	Metodologia / Caso clínico	Aspectos clínicos	Aspectos imaginológicos	Conclusão
Múltiplas cúspides em Garra no incisivo central superior: relato de caso	Suresh <i>et al.</i> , 2017.	O estudo apresenta um caso clínico de cúspides em incisivos centrais superiores de um paciente de 32 anos. Exames clínicos e radiográficos foram realizados para avaliar a anomalia, documentada com imagens. O tratamento sugerido incluía profilaxia, esmaltectomia profilática e restaurações. Embora não houvesse interferências oclusais observou-se carie em uma das cúspides. Apesar das recomendações, o paciente recusou tratamento cirúrgico e restaurador, permanecendo assintomático.			A ocorrência de várias cúspides de garra em um único dente é incomum e pode levar a complicações clínicas que requerem intervenção imediata. É crucial que os dentistas identifiquem essas irregularidades, já que a detecção e o tratamento antecipado são fundamentais na odontologia preventiva.


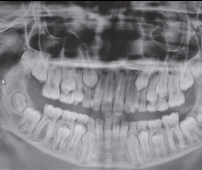

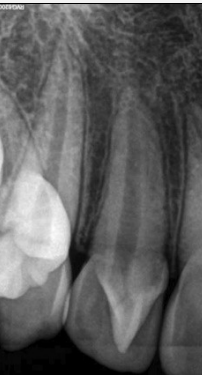
<p>Manejo abrangente e conservador da cúspide de Tálon: uma nova técnica.</p>	<p>Arora <i>et al.</i>, 2016.</p>	<p>Um paciente com cúspide de talon bilateral foi tratado com abrasão a ar para preparar as fendas e restauração com cimento de ionômero de vidro. A redução da cúspide foi realizada em três sessões, utilizando um índice de silicone para monitorar o progresso. A cúspide foi completamente eliminada após três sessões, permitindo a retração ortodôntica dos dentes sem causar desconforto ao paciente.</p>			<p>A técnica mais recente recomendada aqui permite o tratamento abrangente e Conservador da cúspide de Talon de uma maneira calculada passo a passo preservando a vitalidade do dente e evitando o desconforto do paciente.</p>
<p>Cúspide de Tálon: Gestão Restaurativa.</p>	<p>Maia <i>et al.</i>, 2015.</p>	<p>O relato discute o caso clínico de um paciente de 8 anos que apresentava uma projeção de uma cúspide tálon nos incisivos centrais superiores. O tratamento envolveu a redução radical da cúspide em uma única sessão, utilizando brocas e materiais dessensibilizantes para evitar a exposição pulpar. A CT foi reduzida com sucesso sem expor a polpa. Não foi relatada sensibilidade pós-procedimento, e a interferência oclusal foi eliminada.</p>			<p>O estudo destaca a importância do diagnóstico precoce e do manejo adequado da cúspide talon para Evitar procedimentos cirúrgicos desnecessários e complicações como cáries ou problemas oclusais. A abordagem radical de sessão única provou ser eficaz neste caso</p>
<p>A garra reversa: Relato de uma cúspide de garra facial extremamente rara.</p>	<p>Hegde <i>et al.</i>, 2012.</p>	<p>O relato apresenta o caso de uma mulher de 25 anos com uma cúspide tálon isolada e não sindrômica no incisivo central superior direito. A análise incluiu observação clínica e análise radiológica. A anomalia foi diagnosticada com base na presença de uma estrutura radiopaca em forma de V, correspondente ao esmalte na superfície do dente. A paciente não relatou desconforto funcional ou estético, então nenhum tratamento foi necessário.</p>			<p>Este relato enfatiza a importância de identificar anomalias dentárias, como a cúspide de tálon, para prevenir complicações. Embora essa condição possa não causar desconforto ou exigir tratamento imediato, o diagnóstico precoce e o acompanhamento regular são cruciais para evitar problemas futuros</p>




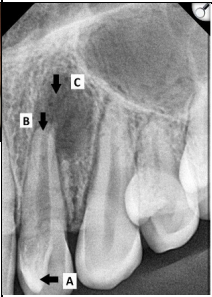
					relacionados a cáries, estética ou interferência oclusal.
Uma cúspide em garra nos incisivos centrais permanentes superiores.	Chinni <i>et al.</i> , 2012.	<p>Exame clínico e radiográfico foram realizados em um paciente de 25 anos com cúspide no incisivo central superior esquerdo e uma leve no direito. A avaliação incluiu teste de vitalidade e análise radiográfica. A cúspide não causou sintomas ou problemas funcionais significativos, e nenhum tratamento foi realizado. O estudo envolveu uma paciente de 21 anos com uma cúspide de tálon no incisivo central superior direito. O dente foi avaliado através de exame clínico e radiográfico incluindo tomografia computadorizada de feixe cônico (CBCT). O tratamento consistiu em desgaste seletivo da cúspide utilizando uma broca diamantada. Posteriormente, foi aplicada uma restauração de resina composta. O tratamento resultou na remoção bem-sucedida da cúspide de tálon sem exposição pulpar. A restauração de resina composta apresentou uma boa adaptação. Após um ano, não houve sensibilidade pós-operatória, e a restauração permaneceu estável</p>			Cúspides de garra facial são raras e, embora geralmente assintomáticas, podem causar problemas estéticos e funcionais.

<p>Gestão de uma cúspide em garra em um incisivo central maxilar permanente: um relato de caso e revisão da literatura</p>	<p>Yaziciog <i>et al.</i>, 2014.</p>	<p>O objetivo do estudo foi descrever a gestão de uma cúspide de talon em um incisivo central permanente superior. O foco foi apresentar uma abordagem de tratamento conservadora para essa anomalia dentária rara, que afeta a estética e a funcionalidade do dente.</p>			<p>O estudo demonstrou que a gestão conservadora de uma cúspide de talon pode ser realizada com planejamento cuidadoso e técnicas restauradoras adequadas. O Tratamento bem-sucedido melhorou a estética da paciente e manteve a função do dente sem complicações. O uso da CBCT foi crucial para um diagnóstico preciso e planejamento do tratamento</p>
<p>Pulpotomia parcial intencional para tratamento de incisivo maxilar permanente imaturo com Cúspide de Talon.</p>	<p>Tsujino <i>et al.</i>, 2017.</p>	<p>Estudo de caso envolvendo uma menina de 11 anos com cúspide talon no incisivo lateral direito. Foi realizado tomografia computadorizada (TC) para avaliar a estrutura interna da CT. Foi feito a ressecção da cúspide talon e realização de pulpotomia parcial intencional para preservar o tecido pulpar. Aplicação de hidróxido de cálcio e restauração da cavidade com resina composta. O dente manteve uma oclusão estável com os dentes opostos e não houve complicações pós-operatórias.</p>			<p>O estudo conclui que a pulpotomia parcial, é eficaz na correção de anomalias morfológicas complexas, =como a cúspide talcom polpa estendida, preservando a vitalidade pulpar. Esta abordagem é considerada benéfica para manter tanto a funcionalidade quanto a estética.</p>
<p>maxilares permanentes: Um relato de caso, revisão clínico-patológica e proposta de uma classificação integrada.</p>	<p>Mehta <i>et al.</i>, 2022.</p>	<p>No presente caso foi feito exame clínico e radiológico para diagnóstico da CT, seguido de tratamento conservador com redução gradual da cúspide em várias sessões, além de aplicação de verniz de flúor. O acompanhamento foi feito por visitas periódicas para monitorar a evolução. A redução</p>			<p>A CT é uma anomalia dental rara que exige diagnóstico precoce e tratamento multidisciplinar para evitar complicações no desenvolvimento dos dentes. O uso de TC é recomendado para determinar o melhor plano de tratamento</p>

		gradual da CT eliminou a interferência oclusal, com o paciente permanecendo assintomático após um ano de acompanhamento. O prognóstico é positivo, com previsão de tratamento ortodôntico futuro para ajuste do alinhamento dentário.			
A cúspide de Tálon em um incisivo central maxilar primário: Um relato de uma anomalia odontogênica.	Galhotra <i>Et al.</i> , 2022.	O paciente foi examinado clinicamente e Radiograficamente para confirmar a presença da cúspide extra. Dada a idade da criança e a complexidade do caso, foi optado pelo uso de anestesia geral para realizar a pulpectomia e a redução da cúspide extra. O tratamento incluiu a realização de coronoplastia, pulpectomia com obturação usando Metpex e restauração com compósitos. O acompanhamento pós-operatório foi programado para garantir a saúde dental a longo prazo. O tratamento foi bem-sucedido, com a fase pós-operatória apresentando um bom desfecho. A intervenção impediu o desenvolvimento de problemas de fala e hábitos anormais, além de garantir a preservação da estética e da função do dente afetado.			A análise conclui que o diagnóstico e a intervenção precoces são cruciais para evitar complicações futuras, reforçando a importância do monitoramento regular da oclusão em crianças com cúspides extras.

<p>Cúspide em Garra labial duplano incisivo permanente Uma ocorrência Incomum.</p>	<p>Arulraj <i>et al</i>, 2023</p>	<p>O caso foi estudado através de uma avaliação clínica e radiográfica da paciente, que apresentava uma cúspide extra duplamente lobulada localizada no aspecto labial do incisivo central direito. O exame visual revelou a aparência de dois dentes, e a paciente foi encaminhada para tratamento conservador, embora tenha se mostrado relutante em prosseguir.</p>			<p>O artigo conclui que, apesar da não Realização do tratamento, a condição é de interesse clínico devido à sua raridade e aos potenciais problemas que pode causar.</p>
<p>Correlação da cúspide e Tálon com Dens Invaginatus no incisivo lateral maxilar: um relato de caso com revisão da literatura</p>	<p>Ghosh <i>et al.</i>, 2022.</p>	<p>O estudo foi baseado em um exame clínico e radiográfico detalhado de uma paciente de 25 anos, identificando anomalias dentárias (cúspide de garra e <i>Dens invaginatus</i>) em um incisivo lateral superior esquerdo. A condição foi observada clinicamente e confirmada por exames de imagem. O caso foi diagnosticado como cúspide de garra tipo II associada a Dens invaginatus tipo I. Embora a paciente estivesse assintomática e não desejasse tratamento, foram feitas recomendações de higiene bucal preventiva.</p>			<p>O estudo conclui que, mesmo em casos assintomáticos, é importante monitoramento frequente para prevenir cáries e complicações futuras.</p>

<p>Significado clínico da cúspide de Tálon em um paciente com dentição mista.</p>	<p>Srinivasa <i>n et al.</i>, 2021.</p>	<p>No presente caso foi feita uma análise clínica e radiográfica, que revelou uma CT no cingulo do incisivo lateral e a largura aumentada desse dente em comparação com o incisivo central. Também foram observados sinais de impactação dos caninos e a proximidade do tecido pulpar com a cúspide.</p>			<p>Em pacientes com dentição mista e cúspides em garra em dentes permanentes, as principais preocupações incluem o risco de apinhamento devido ao tamanho aumentado do dente, cárie ao redor da cúspide, interferências com os dentes inferiores, má oclusão e danos periodontais. Além disso, a raiz do dente pode apresentar variações, complicando o tratamento endodôntico, e uma cúspide em garra maior pode interferir na função da língua.</p>
<p>Tratamento de um incisivo lateral permanente com uma cúspide em garra e ápice imaturo: Um relato de caso</p>	<p>Vyver <i>et al.</i>, 2024.</p>	<p>O caso envolveu o exame clínico, radiografias, e uma tomografia computadorizada de feixe cônico (TCFC) para um diagnóstico preciso de CT. O tratamento incluiu a remoção da cúspide, tratamento endodôntico com obturação do canal radicular e apicificação com MTA (agregado de trióxido mineral), seguido de restauração com resina composta.</p>			<p>A conclusão destaca a importância de um diagnóstico precoce e preciso por meio de imagens CBCT para orientar plano de tratamento, enfatizando a preservação da vitalidade pulpar, a correção oclusal e o tratamento das cáries, além de ressaltar o sucesso do uso de MTA para apicificação em casos com ápices imaturos.</p>

<p>Ternion Cusp: Uma Variante incomum de Cúspide de Tálon: Um Relatório de caso</p>	<p>Sharma <i>et al.</i>, 2022.</p>	<p>O estudo foi baseado em um exame clínico, radiológico e de tecidos moles do paciente, com o consentimento da mãe. O tratamento envolveu uma série de etapas, incluindo extrações dentárias, restaurações intermediárias, coronoplastia periódica para os ternions, profilaxia oral e aplicação tópica de flúor, além de acompanhamento a cada três meses. O caso ressaltou a importância de diagnósticos precoces e tratamentos preventivos para minimizar possíveis complicações periodontais, estéticas e clusais.</p>			<p>O conhecimento precoce de diferentes variações e Ocorrências pode ajudar dentistas pediátricos e dentistas a planejar tratamentos preventivos e terapêuticos adequados para melhorar o prognóstico e minimizar complicações futuras.</p>
<p>Celulite facial devido a Cúspides de Tálon em um paciente pediátrico: Um relato de caso</p>	<p>Wakhloo <i>et al.</i>, 2023.</p>	<p>O relato baseia-se em um exame clínico e radiográfico detalhado do paciente, que apresentava dor aguda, inchaço facial e um dente de leite retido. O plano de tratamento incluiu, abertura de acesso endodôntico para drenagem de pus, remoção completa da cúspide da garra; Obturação do canal radicular e acompanhamento para verificar a melhora da saúde bucal. Após o tratamento, o paciente ficou assintomático, com resolução da infecção e regeneração dos tecidos. A radiolusência periapical melhorou significativamente após três meses, indicando sucesso no tratamento e prevenção de futuras complicações.</p>			<p>O gerenciamento da dentição e oclusão em desenvolvimento é uma parte essencial da saúde bucal abrangente em crianças. A celulite facial pode ser uma complicação rara decorrente de uma cúspide em garra. Os médicos, especialmente os dentistas pediátricos, podem desempenhar um papel fundamental em seu diagnóstico precoce, juntamente com o tratamento profilático imediato com base na apresentação inicial, para evitar possíveis complicações e manter o estado saudável da saúde bucal em crianças.</p>

Fonte: Elaborado pelas autoras.



## DISCUSSÃO

A presença de cúspide de Tálon pode causar variações na coroa dentária do dente o que pode ocasionar problemas como aumento no risco de cárie, interferência oclusal, danos periodontais e possíveis complicações endodônticas (SRINIVASAN *et al.*, 2021) concordando com Suresh e colaboradores (2017) que demonstraram em seu estudo que CT geralmente estão associadas à presença de cárie.

A literatura mostra que a escolha de técnicas conservadoras é essencial para preservar a estrutura dental em casos de CT, Arora e colaboradores (2016) demonstraram uma técnica conservadora utilizando abrasão a ar no tratamento da CT, mostrando que a abrasão permite uma redução precisa no tamanho das CT e, concomitantemente, preserva a vitalidade dental diminuindo o desconforto anatômico do paciente.

Outro estudo realizado por Mehta e colaboradores (2022) demonstrou que a redução gradual do volume das CT contribui para eliminar as interferências oclusais e, em concordância com esses resultados, Maia e colaboradores (2015) também mostraram que a eliminação da interferência oclusal nas CT pode ser realizada de forma segura, diminuindo o risco de exposição pulpar e de desenvolvimento de sensibilidade dentinária no paciente.

Nesse sentido, é necessário que haja um diagnóstico precoce das CT para que tratamentos preventivos, como a correção das interferências oclusais, possa ser realizado de forma segura e resolutive (MEHTA *et al.*, 2022; GALHOTRA *et al.*, 2022). Entretanto, nem sempre um tratamento conservador como a abrasão a ar e o desgaste seletivo para remoção de interferências oclusais pode ser feito. Tsujino e colaboradores (2017) demonstraram um caso de CT em um dente com presença de polpa volumosa, em que foi necessário realizar uma pulpotomia parcial intencional com o objetivo de resolver a CT sem, contudo, comprometer a vitalidade pulpar do dente envolvido em sua totalidade, mantendo assim, de forma satisfatória, a vitalidade da polpa radicular.

Em alguns casos, no entanto, isso não é possível, assim como demonstrado por Vyver e colaboradores (2024). Os autores relataram um caso de CT em que o paciente compareceu com diagnóstico de pulpíte irreversível e a intervenção endodôntica radical foi necessária para resolver o caso. Esses achados reafirmam os

achados de Mehta e colaboradores (2022) e Galhotra e colaboradores (2022), reforçando, mais uma vez, a importância do diagnóstico precoce em casos de CT, na perspectiva de evitar tratamentos radicais como a pulpotomia ou a pulpectomia.

Diante de todas essas possibilidades de tratamento, a remoção da CT sem exposição, pulpar acompanhada de restauração em resina composta, parece ser a opção de tratamento mais conservadora e adequada para manter a função do dente e evitar sensibilidade dentária (YAZICIOG *et al.*, 2014)

Diferente do que já foi discutido, em alguns casos as CT podem não necessitar de tratamentos imediatos. Mesmo assim, o diagnóstico precoce e o acompanhamento regular são cruciais para evitar problemas futuros (HEGDE *et al.*, 2012; CHINNI *et al.*, 2012; ARULRAJ, 2023), como ocorreu no relato de Wakhloo e colaboradores (2023), que descreveram um caso de uma criança de 12 anos que desenvolveu uma celulite facial devido ao desgaste oclusal causado para o tratamento de uma CT. Os autores também reforçam a importância de intervenções precoces e conservadoras para evitar complicações graves como essa.

Sendo assim, o conhecimento sobre as CT e suas variações clínicas ajuda os cirurgiões-dentistas a planejarem tratamentos preventivos e terapêuticos adequados para melhorar o prognóstico e minimizar complicações futuras (SHARMA *et al.*, 2022).

## CONSIDERAÇÕES FINAIS

O cirurgião-dentista desempenha um papel crucial no diagnóstico, manejo e tratamento das cúspides de Tálon, uma anomalia dentária que pode gerar desconforto funcional e estético. O reconhecimento precoce dessas estruturas é essencial para a

escolha da abordagem terapêutica mais adequada, garantindo saúde para o paciente. Os tratamentos conservadores devem ser priorizados sempre que possível.

Intervenções como abrasão a ar e desgastes seletivos e graduais das CT são eficazes na remoção de interferências oclusais, preservando a vitalidade pulpar e minimizando o desconforto anatômico. Essas técnicas permitem a resolução das anomalias sem comprometer a integridade dos tecidos dentais.

Nos casos em que a abordagem conservadora não é possível devido à extensão ou à profundidade da cúspide, é necessário recorrer a intervenções mais invasivas. Pulpotomias ou pulpectomias devem ser realizadas com o máximo de cautela, buscando sempre preservar a maior quantidade possível de tecido saudável e assegurar a vitalidade do dente.

Dessa forma, o manejo clínico das CT exige um equilíbrio entre intervenção terapêutica e conservação estrutural, com o objetivo de oferecer ao paciente um tratamento seguro, eficaz e alinhado às melhores práticas da odontologia moderna.

## REFERÊNCIAS

- ARORA, Ankit *et al.* Manejo abrangente e conservador do talon cusp: uma nova técnica. **Case Reports in Dentistry**, v. 2016.
- ARULRAJ, Peterlouis *et al.* Cúspide em garra labial dupla em incisivo permanente — uma ocorrência incomum. **Journal of Pharmacy and Bioallied Sciences**, v. 15, supl. 1, p. S789-S791, jul. 2023.
- BALCIOGLU, H. A.; KEKLIKOGU, N.; KOKTEN, G. Talon cusp: a morphological dental anomaly. **Romanian Journal of Morphology and Embryology**, v. 52, n. 1, p. 179-181, 2011.
- BANTANEN, A. V. Talon cusp. **Oral Surgery, Oral Medicine, Oral Pathology**, v. 32, n. 3, p. 398-400, 1971.
- CHINNI, Suneelkumar *et al.* Uma cúspide de garra facial nos incisivos centrais permanentes superiores. **Journal of Conservative Dentistry**, v. 15, n. 1, p. 87-89, 2012.
- CHU, S. Y. *et al.* Uma auditoria de anomalias dentárias concomitantes com cúspides em garra maxilar em um grupo de crianças de Hong Kong. **Primary Dental Care**, v. 15, n. 4, p. 153-156, 2008.
- COGULU, D.; ONCAG, O. Management of a case with bilateral talon cusp in primary dentition. **Journal of Dentistry for Children**, v. 73, n. 3, p. 183-185, 2006.
- DASH, J. K.; SAHOO, P. K.; DAS, S. N. Talon cusp associated with other dental anomalies: a case report. **International Journal of Paediatric Dentistry**, v. 14, n. 4, p. 295-300, 2004.
- DAVIS, P. J.; BROOK, A. H. A apresentação da cúspide da garra: diagnóstico, características clínicas, associações e possível etiologia. **Irish Dental Journal**, v. 160, p. 84-88, 1986.
- GALHOTRA, Virat *et al.* A cúspide de Talon em um incisivo central maxilar primário: um relato de uma rara anomalia odontogênica. **Journal of Indian Society of Pedodontics and Preventive Dentistry**, v. 40, n. 1, p. 92-95, 2022.
- GHOSH, Snehashish *et al.* Coocorrência da cúspide de Talon com dens invaginatus no incisivo lateral maxilar: um relatório de caso com revisão da literatura. **Case Reports in Dentistry**, v. 2022, 2022.
- HATTAB, F. N.; HAZZA'A, A. M. An unusual case of talon cusp on geminated tooth. **Journal of the Canadian Dental Association**, v. 67, n. 5, p. 263-266, 2001.
- HATTAB, F. N.; YASSIN, O. M.; AL-NIMRI, K. S. Cúspide talon: significado clínico e manejo: relatos de casos. **Quintessence International**, v. 26, p. 115-120, 1995.
- HATTAB, F. N.; YASSIN, O. M.; AL-NIMRI, K. S. Cúspide talon na denteição permanente associada a outras anomalias dentárias: revisão da literatura e relatos de sete casos. **Journal of Dentistry for Children**, v. 63, n. 5, p. 368-376, 1996.
- HEGDE, Shruthi *et al.* A garra reversa: relato de uma cúspide de garra facial extremamente rara. **Dental Research Journal (Isfahan)**, v. 9, n. 5, p. 633-636, 2012.
- LAMCALI, G.; HAZAR, S.; ALTINBULAK, H. Cúspide talon: relato de cinco casos. **Quintessence International**, v. 25, p. 431-433, 1994.
- MAIA, Rafael Alberto dos Santos *et al.* Talon cusp tipo I: gerenciamento restaurativo. **Revista Brasileira de Odontologia**, v. 72, n. 1, p. 70-73, 2015.
- MEHTA, Vivek *et al.* Cúspide de garra bilateral em incisivos laterais maxilares permanentes: um relato de caso, revisão clínico-patológica e proposta de uma classificação integrada. **Journal of Oral and Maxillofacial Pathology**, v. 26, n. 1, p. 143-146, 2022.
- PRABHU, Rachana V. *et al.* Prevalência da cúspide Talon na população indiana. **Journal of Clinical and Experimental Dentistry**, v. 4, n. 1, p. e23-e27, 2012.
- RUSMAH, M. Talon cusp in Malaysia. **Australian Dental Journal**, v. 36, n. 1, p. 11-14, 1991.
- SEDANO, H. O. *et al.* Anormalidades clínicas orodentárias em crianças mexicanas. **Oral Surgery, Oral Medicine, Oral Pathology**, v. 68, n. 3, p. 300-311, 1989.
- SHARMA, Varsha *et al.* Ternion cusp: uma variante incomum de cúspide de Talon: um relato de caso. **International Journal of Clinical Pediatric Dentistry**, v. 15, n. 6, p. 704-707, 2022.
- SRINIVASAN, Bhuvaneshwari *et al.* Significado clínico do talon cusp em um paciente de denteição mista. **Journal of Pharmacy and Bioallied Sciences**, v. 13, n. 6, p. 1040-1042, 2021.
- SURESH, K. V. *et al.* Múltiplas cúspides de garra no incisivo central superior: um relato de caso. **Journal of Dental Research, Dental Clinics, Dental Prospects**, v. 11, n. 2, p. 100-104, 2017.
- TSUJINO, Keiichiro *et al.* Pulpotomia parcial intencional para tratamento de incisivo maxilar permanente imaturo com cúspide de talão. **Bulletin of Tokyo Dental College**, v. 58, n. 4, p. 267-271, 2017.
- VYVER, Peet *et al.* Gerenciamento de um incisivo lateral permanente com uma cúspide de garra e ápice imaturo: um relato de caso. **International Endodontic Journal**, v. 57, n. 3, p. 203-207, 2024.
- WAKHLOO, Tulika. Celulite facial devido a cúspides de talón em um paciente pediátrico: Um relato de caso. **Cureus**, v. 15, n. 1, p. 45-48, 2023.
- YAZICIOG, Oktay *et al.* Gestão de uma cúspide de garra facial em um incisivo central maxilar permanente: um relato de caso e revisão de literatura. **Journal of Esthetic and Restorative Dentistry**, v. 26, n. 6, p. 345-350, 2014.

---

# FATORES DETERMINANTES PARA TOMADA DE DECISÃO ENTRE ENXERTO GENGIVAL LIVRE E SUBEPITELIAL: REVISÃO DA LITERATURA

## DETERMINING FACTORS FOR DECISION MAKING BETWEEN FREE GINGIVAL AND SUBEPITHELIAL GRAFT: LITERATURE REVIEW

João Gabriel Mendanha Camilo Reis<sup>1</sup>, Orlando Modesto Vinal Neto<sup>1</sup>, Anna Alice Anabuki<sup>2</sup>

<sup>1</sup> Acadêmicos do Curso de Odontologia do Centro Universitário Goyazes

<sup>2</sup> Orientadora: Professora Doutora do curso de Odontologia do Centro Universitário Goyazes

---

### RESUMO

**INTRODUÇÃO:** A escolha entre enxerto gengival livre e enxerto subepitelial na cirurgia de reconstrução gengival continua a ser um tema relevante e debatido na Odontologia. **OBJETIVO:** Investigar, a partir de uma revisão da literatura, os fatores determinantes que contribuem para tomada de decisão acerca das técnicas de enxerto gengival livre e subepitelial. **METODOLOGIA:** Foi realizado um estudo de revisão da literatura para verificar as evidências disponíveis dos últimos cinco anos sobre as técnicas de enxerto subepitelial e gengival livre, tendo sido observados resultados de âmbito funcional e estético, bem como em nível de dor pós-operatória após o procedimento cirúrgico, de forma a esclarecer os fatores determinantes para tomada de decisão quanto aos enxertos autógenos. Para tanto, foram realizadas buscas na base de dados eletrônica da área da saúde, como MEDLINE por meio do PubMed. As referências consideradas relevantes e aquelas que atenderam aos critérios de inclusão foram analisadas integralmente. Os dados foram apresentados por meio de descrição dos estudos incluídos após leitura completa. **RESULTADOS:** Dos estudos incluídos, observou-se que a técnica de enxerto subepitelial apresentou resultados satisfatórios ao paciente em comparação à técnica de enxerto gengival livre, especialmente ao proporcionar uma melhor aparência estética, otimização da cobertura radicular ao tecido e menor nível de dor pós-operatória. **CONCLUSÃO:** Conclui-se que, nesta revisão da literatura, os fatores determinantes que contribuíram para tomada de decisão entre enxerto gengival livre e subepitelial envolveram a estética, função e estabilidade do procedimento cirúrgico, além da espessura adequada da técnica de um enxerto autógeno e longevidade funcional da técnica selecionada.

**PALAVRAS-CHAVE:** Periodontia. Recessão gengival. Retração gengival. Técnicas de retração gengival.

### ABSTRACT

**INTRODUCTION:** The choice between free gingival graft and subepithelial graft in gingival reconstruction surgery continues to be a relevant and debated topic in dentistry. **OBJECTIVE:** To investigate, based on a review of the literature, the determining factors that contribute to decision-making regarding free gingival and subepithelial graft techniques. **METHODOLOGY:** A literature review study was carried out to verify the available evidence from the last five years on subepithelial and free gingival graft techniques, having observed functional and aesthetic results, as well as in terms of postoperative pain after surgery. surgical procedure, in order to clarify the determining factors for decision-making regarding autogenous grafts. To this end, searches were carried out in the electronic health database, such as MEDLINE through PubMed. References considered relevant and those that met the inclusion criteria were fully analyzed. The data were presented through a description of the included studies after complete reading. **RESULTS:** From the studies included, it was observed that the subepithelial graft technique presented satisfactory results for the patient compared to the free gingival graft technique, especially by providing a better aesthetic appearance, optimization of root tissue coverage and a lower level of post-operative pain. operative. **CONCLUSION:** It is concluded that, in this review of the literature, the determining factors that contributed to the decision-making between free and subepithelial gingival grafts involved the aesthetics, function and stability of the surgical procedure, in addition to the appropriate thickness of the autogenous graft technique and longevity functionality of the selected technique.

**KEYWORDS:** Periodontics. Gingival recession. Gingival retraction. Gingival retraction techniques.

---

### INTRODUÇÃO

Na Periodontia, a exposição da superfície radicular é uma característica que pode ser observado em populações com altos padrões de higiene oral (SANGNES; GJERMO, 1976; MUR TOMAA *et al.*, 1987;

LÖE *et al.*, 1992; SERINO *et al.*, 1994), bem como, em populações com higienização deficitária (BAELUM *et al.*, 1986; YONEYAMA *et al.*, 1988; LÖE *et al.*, 1992; SUSIN *et al.*, 2004), sendo conhecida como recessão ou retração gengival.

Por sua vez, a recessão ou retração gengival é caracterizada como o deslocamento da margem gengival para a junção cimento-esmalte (SANGNES; GJERMO, 1976; MURTOOMAA et al., 1987; LÖE et al., 1992; SERINO et al., 1994), sendo que populações que apresentam um bom nível de higiene oral, costumam apresentar recessões gengivais decorrentes da escovação traumática e apinhamento dentário, sendo a face vestibular a principal acometida (LÖE et al., 1992; SERINO et al., 1994), muito associada a lesão em forma de cunha na área cervical de um ou vários dentes (SANGNES; GJERMO, 1976). Contudo, todas as faces dentárias são afetadas pela retração gengival, tendo maior agressividade em dentes unirradiculares em comparação aos molares (LÖE et al., 1978; MILLER et al., 1987; YONEYAMA et al., 1988; LÖE et al., 1992).

Nesse contexto, as retrações gengivais podem ser definidas em três grupos, retrações associadas com fatores mecânicos, predominantemente com o trauma a escovação, lesões inflamatórias associadas a presença de placa e a doença periodontal destrutiva (LINDHE; NYMAN, 1980; VALDERHAUG, 1980). Além disso, podem ser relacionadas a doença periodontal destrutiva, sendo o deslocamento da margem gengival para apical inevitável, pela perda de tecido de suporte periodontal resultando na remodelagem compensatória na face vestibulolingual dos dentes (SERINO et al., 1994).

A recessão gengival pode causar sensibilidade radicular, carie radicular e estética prejudicada (TAVELLI et al., 2019). A remoção do fator etiológico é essencial para a paralisação da progressão da lesão e prevenção de uma recessão futura.

Em 1985 Miller classificou os defeitos de retração com base no resultado esperado de uma cobertura radicular:

- Classe I: retração do tecido marginal que não se estende até a junção mucogengival. Não há perda óssea nem de tecido mole interdentalis.

- Classe II: retração do tecido marginal que se estende até a junção mucogengival ou além. Não há perda óssea nem de tecido mole interdentalis.

- Classe III: retração do tecido mole que se estende até a junção mucogengival

ou além dela. Perda de osso/tecido mole interdentalis ou posicionamento incorreto do dente.

- Classe IV: retração do tecido marginal que se estende até junção mucogengival ou além dela; perda de osso/tecido mole interdental grave ou grave posicionamento incorreto do dente.

As técnicas que empregam um enxerto de tecido mole subepitelial, ou seja, tecido conjuntivo consistem na aplicação direta do enxerto sobre a exposição da raiz dentária e na movimentação de uma porção da mucosa adjacente que é deslocada para cobrir o enxerto. Essa cobertura pode ocorrer de forma coronal ou lateral (LANGER; LANGER, 1985; NELSON, 1987; HARRIS, 1992; BRUNO, 1994; ZUCHELLI et al., 2003) Uma técnica alternativa envolve inserir a base do enxerto de tecido conjuntivo dentro de um "envelope" criado por meio de uma incisão parcial feita na margem do tecido mole, de modo que uma parte do enxerto fique sobre a superfície da raiz, coronalmente à margem do tecido mole (RAETZKE, 1985; ALLEN, 1994). Para o tratamento de retrações múltiplas adjacentes, é possível preparar um leito receptor com vários "túneis" ou envelopes (ZABALEGUI et al., 1999). O enxerto de tecido conjuntivo subepitelial é retirado do palato ou da área retromolar utilizando uma técnica chamada "alcapão".

Existem duas abordagens para o procedimento de enxerto livre de tecido mole epitelizado. A primeira é uma técnica cirúrgica em duas etapas, na qual o enxerto livre de tecido mole epitelizado é inicialmente colocado abaixo da retração e, após a cicatrização, é reposicionado acima da raiz exposta (BERNIMOULIN et al., 1975; GUINARD; CAFFESSE, 1978). A segunda é uma técnica de uma única etapa, em que o enxerto é aplicado diretamente sobre a superfície radicular (SULLIVAN; ATKINS, 1968a; SULLIVAN; ATKINS, 1968b; MILLER, 1982). A segunda técnica é a mais amplamente adotada. Os princípios do enxerto livre de mucosa foram inicialmente descritos por Sullivan e Atkins (1968a; SULLIVAN; ATKINS, 1968b) e posteriormente aprimorados por Miller (1982).

O procedimento de cobertura radicular é cirúrgico, sendo classificado em enxerto pediculado de tecido mole e enxerto

livre de tecido mole. Enxertia de tecido mole livre autógenos podem ser realizados de duas formas, enxerto epitelizado ou enxerto de tecido conjuntivo subepitelial. A área doadora costuma ser a mucosa mastigatória do palato. Na seleção do tratamento fatores como inserção muscular, disponibilidade do tecido doador, estética e principalmente profundidade e largura da recessão devem ser avaliados para tomada de decisão (LINDHE & LANG, 2018).

Dessa forma, o objetivo deste trabalho foi investigar, a partir de uma revisão da literatura, os fatores determinantes que contribuem para tomada de decisão acerca das técnicas de enxerto gengival livre e subepitelial.

## **METODOLOGIA**

O presente trabalho trata-se de um estudo de revisão da literatura para verificar as evidências disponíveis dos últimos cinco anos sobre as técnicas de enxerto subepitelial e gengival livre, tendo sido observados resultados de âmbito funcional e estético, bem como em nível de dor pós-operatória após o procedimento cirúrgico, de forma a esclarecer os fatores determinantes para tomada de decisão quanto aos enxertos autógenos. Para tanto, foram realizadas buscas na base de dados eletrônica da área da saúde, como MEDLINE por meio do PubMed. (<https://pubmed.ncbi.nlm.nih.gov/>). As buscas foram realizadas usando-se a seguinte estratégia de pesquisa: *Free gingival graft AND Subepithelial graft AND Periodontics AND Gingival recession*.

Na fase de seleção dos estudos, foram lidos título e resumo das referências identificadas na busca nas bases de dados e aplicados os critérios de elegibilidade. Dentre os critérios de inclusão dos estudos são: - Estudos epidemiológicos (estudos transversais, caso-controle, coorte, ensaios clínicos) ou qualitativos que avaliaram as técnicas de enxerto subepitelial e gengival livre; - Artigos publicados em inglês, português ou espanhol; - Tempo de publicação dos estudos – limitado aos últimos cinco anos (2019 a 2023). Por sua vez, dentre os critérios de exclusão são: - Estudos como: relatos de caso, séries de casos, revisões narrativas, editoriais e protocolos; - Estudos que não relataram as técnicas de enxerto subepitelial e gengival

livre.

Nesse contexto, as referências consideradas relevantes e aquelas que atenderam aos critérios de inclusão foram submetidas à análise do texto completo. Durante todas as etapas de seleção, os desacordos foram resolvidos pelo terceiro revisor.

Os dados relevantes dos estudos selecionados foram os seguintes:

- Informações descritivas: autores e ano de publicação, desenho do estudo, objetivo do estudo, tamanho da amostra.
- Principais resultados e conclusão dos estudos.

Os dados foram apresentados por meio de descrição quantitativa (ex. Número de estudos avaliados, dados de frequência das informações extraídas) e qualitativa (ex. Descrição e comparação dos resultados dos artigos selecionados). Os principais resultados dos artigos selecionados estão disponíveis em síntese dos resultados.

## **RESULTADOS**

### ***Seleção dos estudos***

Um total de onze referências foi encontrada na base de dados eletrônica PUBMED de acordo com a estratégia de pesquisa e ano de publicação (2019-2023). Todos os estudos foram publicados na língua inglesa e não foram encontrados estudos duplicados.

Os dados relevantes dos estudos selecionados foram coletados, sendo incluídas as seguintes informações: autor e ano, tipo de estudo, objetivo, tamanho amostral, abordagem realizada, resultados e conclusão.

### ***Síntese dos resultados***

Nos estudos incluídos, observou-se que ambas as técnicas têm suas indicações específicas, e a escolha entre enxerto gengival livre e enxerto subepitelial dependerá das necessidades clínicas do paciente, da localização do defeito gengival e das preferências do cirurgião periodontal. É importante que essas decisões sejam baseadas em uma avaliação cuidadosa do caso e em considerações sobre o prognóstico a longo prazo, a estabilidade dos resultados e o conforto do paciente durante o período pós-operatório.

Diversos estudos e revisões têm investigado os aspectos técnicos, benefícios e desafios associados ao enxerto gengival livre (HYTHAM *et al.*, 2019; KAYAALTI-YURKSEK & YAPRAK, 2022; MASHALY *et al.*, 2022). A simplicidade técnica e a versatilidade desta abordagem têm sido destacadas em pesquisas, como o trabalho Sullivan e Atkins (1997), que discute a aplicação do enxerto gengival livre em procedimentos de aumento de tecido mole periodontal.

Além disso, a literatura destaca a importância do enxerto gengival livre em contextos diversos, desde a cobertura radicular até a preparação para a instalação de implantes dentários (HYTHAM *et al.*, 2019; KAYAALTI-YURKSEK & YAPRAK, 2022; MASHALY *et al.*, 2022). Estudos como o de Wennström e Zucchelli (1996) proporcionam uma análise aprofundada dos fatores que influenciam o sucesso a longo prazo do enxerto gengival livre, fornecendo insights valiosos para a prática clínica.

Por sua vez, a evolução contínua nesta área tem levado a aprimoramentos nas técnicas cirúrgicas, materiais utilizados e compreensão dos processos biológicos subjacentes, de forma a atualizar o conhecimento existente sobre o enxerto gengival livre, explorando as evidências científicas mais recentes para orientar a prática clínica e promover resultados otimizados para os pacientes (HYTHAM *et al.*, 2019; KAYAALTI-YURKSEK & YAPRAK, 2022; MASHALY *et al.*, 2022).

Nesse contexto, estudos mostram que a reconstrução de tecidos moles na odontologia, particularmente no contexto da periodontia, desempenha um papel crucial na restauração da saúde gengival e na melhoria da estética bucal. Entre as abordagens cirúrgicas disponíveis, o enxerto subepitelial emergiu como uma técnica valiosa, oferecendo benefícios distintos na reconstrução de defeitos gengivais e na correção de recessões periodontais (HYTHAM *et al.*, 2019; KAYAALTI-YURKSEK & YAPRAK, 2022; MASHALY *et al.*, 2022)..

O enxerto subepitelial difere de outras técnicas de enxerto, pois envolve a

utilização de tecido conjuntivo subepitelial, preservando a camada epitelial durante o procedimento. Esta técnica tem se destacado não apenas pela sua eficácia na reconstrução de volume gengival, mas também por minimizar a morbidade no sítio doador, tornando-se uma opção atrativa para pacientes e profissionais de saúde bucal (HYTHAM *et al.*, 2019; KAYAALTI-YURKSEK & YAPRAK, 2022; MASHALY *et al.*, 2022).

Estudos pioneiros, como o trabalho de Harris (2002), trouxeram atenção significativa para as potenciais vantagens do enxerto subepitelial, destacando sua capacidade de fornecer resultados estéticos satisfatórios e a estabilidade a longo prazo do ganho de tecido. Desde então, pesquisas mais recentes, incluindo a revisão sistemática de Trombelli *et al.* (2018), têm aprofundado a compreensão sobre os fatores de sucesso e as indicações clínicas desta técnica.

Nesse contexto, observaram-se nos estudos incluídos, as características distintivas do enxerto subepitelial, examinando a base científica por trás da sua aplicação, as considerações clínicas relevantes e os avanços recentes que continuam a moldar a prática contemporânea na reconstrução tecidual periodontal, de forma a fornecer uma visão abrangente dessa técnica, contribuir para a orientação clínica e promover uma compreensão mais profunda de seu papel na busca pela saúde periodontal ideal.

A escolha entre enxerto gengival livre e enxerto subepitelial na prática periodontal é uma decisão clínica complexa e deve ser guiada por diversos fatores, considerando as necessidades específicas do paciente, as características do defeito gengival e as habilidades do cirurgião. Vários elementos influenciam essa decisão, e a compreensão desses fatores é crucial para obter resultados eficazes e duradouros, como descrito no quadro 1.

QUADRO 1 – Principais fatores determinantes para tomada de decisão entre o enxerto gengival livre e subepitelial.

<b>Características</b>	<b>Enxerto gengival livre</b>	<b>Enxerto subepitelial</b>
Tipo e localização do defeito gengival	Indicado em casos de recessão gengival onde a principal preocupação é a cobertura de áreas expostas. É especialmente eficaz para melhorar a estética do sorriso.	Indicado para aumentar a espessura do tecido gengival em áreas com deficiências volumétrica, como em defeitos infraósseos.
Espessura e Quantidade de tecido necessário	Para aumentar a quantidade de tecido gengival, especialmente em casos de recessão, o enxerto gengival livre pode ser mais apropriado.	Se o principal objetivo é aumentar a espessura do tecido gengival, o enxerto subepitelial pode ser preferido, pois essa técnica é projetada especificamente para fornecer um volume adicional de tecido.
Localização da área doadora	A disponibilidade e a acessibilidade da área doadora, geralmente o palato, podem influenciar a escolha. O enxerto gengival livre envolve a retirada de uma porção de tecido doadora	O enxerto subepitelial, embora também utilize o palato, remove uma camada mais profunda, minimizando o desconforto pós-operatório.
Habilidades e Experiência do Cirurgião:	A execução bem-sucedida de ambas as técnicas exige habilidades cirúrgicas avançadas. O cirurgião periodontal deve considerar sua própria experiência e conforto com cada técnica ao fazer a escolha. Em algumas situações, pode ser apropriado encaminhar o paciente a um especialista mais experiente em uma técnica específica.	
Preferências do Paciente	As preferências do paciente em relação ao tempo de recuperação, desconforto pós-operatório e estética podem influenciar a decisão. Alguns pacientes podem preferir uma técnica sobre a outra com base em suas próprias considerações.	
Custo e Disponibilidade de Recursos	O custo associado a cada técnica, incluindo o tempo de procedimento e os materiais necessários, pode ser um fator determinante, especialmente em situações em que há restrições orçamentárias. A disponibilidade de materiais específicos para cada técnica também pode influenciar a escolha.	
Prognóstico a longo prazo	O prognóstico a longo prazo deve ser considerado, levando em conta a estabilidade dos resultados, a manutenção do volume gengival e a resposta do tecido ao longo do tempo.	

## DISCUSSÃO

Nesta revisão da literatura, a tomada de decisão entre enxerto gengival livre e enxerto subepitelial é multifacetada e requer uma abordagem personalizada para cada caso. O diálogo aberto entre o cirurgião e o paciente, uma avaliação cuidadosa do defeito gengival e a consideração dos fatores mencionados são fundamentais para alcançar resultados bem-sucedidos e satisfatórios a longo prazo.

Os estudos corroboram que o enxerto gengival livre e o enxerto subepitelial são

técnicas cirúrgicas utilizadas na área da periodontia para corrigir defeitos gengivais, melhorar a estética do sorriso e restaurar a saúde periodontal. Cada técnica possui características distintas, aplicações específicas e vantagens próprias, sendo que o enxerto gengival livre é uma técnica em que um pedaço de tecido gengival é removido de uma área doadora (normalmente do palato) e transplantado para a área receptora onde ocorreu a perda de gengiva. Essa técnica é frequentemente utilizada para aumentar a quantidade de tecido gengival em torno de dentes ou implantes, corrigir recessões



gingivais e melhorar a estética do sorriso (HYTHAM *et al.*, 2019; KAYAALTI-YURKSEK & YAPRAK, 2022; MASHALY *et al.*, 2022).

Por outro lado, o enxerto subepitelial é uma técnica que envolve a remoção de uma camada mais profunda do tecido do palato (tecido conectivo subepitelial) e sua transposição para a área receptora. Esta técnica é frequentemente utilizada para aumentar a espessura do tecido gengival em áreas com deficiências de volume (HYTHAM *et al.*, 2019; KAYAALTI-YURKSEK & YAPRAK, 2022; MASHALY *et al.*, 2022).

De acordo com a literatura, as vantagens do enxerto gengival livre envolvem a boa vascularização do enxerto proveniente da área doadora, os resultados estéticos satisfatórios, especialmente em recessões gengivais. No entanto, dentre as desvantagens envolvem a possibilidade de desconforto e dor na área doadora (palato), necessidade de maior tempo de cicatrização na área doadora e pode causar algum grau de retração na área doadora (HYTHAM *et al.*, 2019; KAYAALTI-YURKSEK & YAPRAK, 2022; MASHALY *et al.*, 2022).

Com relação a enxerto subepitelial, os estudos mostraram que as vantagens são o aumento efetivo da espessura do tecido gengival, redução do desconforto pós-operatório na área doadora em comparação com o enxerto gengival livre e menor probabilidade de retração na área doadora. Dentre as desvantagens, os estudos mostraram que para a técnica do enxerto subepitelial requer habilidades cirúrgicas mais avançadas devido à manipulação de tecidos mais profundos, a cicatrização pode ser um pouco mais demorada em comparação com o enxerto gengival livre e pode ser mais desafiador alcançar resultados estéticos ideais em casos de recessões gengivais (HYTHAM *et al.*, 2019; KAYAALTI-YURKSEK & YAPRAK, 2022; MASHALY *et al.*, 2022).

Esse estudo tem limitações que incluem o pequeno número de artigos incluídos devido a estratégia de pesquisa utilizada. Sugere-se que, em investigações futuras, utilize-se uma estratégia de busca sistemática e outras bases de dados eletrônicas para uma maior pesquisa investigativa sobre o tema.

Apesar das limitações, este estudo avança no conhecimento sobre os fatores determinantes para tomada de decisão entre enxerto gengival livre e subepitelial. Embora ambas as técnicas têm suas indicações específicas, a escolha entre enxerto gengival livre e enxerto subepitelial dependerá das necessidades clínicas do paciente, da localização do defeito gengival e das preferências do cirurgião periodontal. É importante que essas decisões sejam baseadas em uma avaliação cuidadosa do caso e em considerações sobre o prognóstico a longo prazo, a estabilidade dos resultados e o conforto do paciente durante o período pós-operatório.

## CONCLUSÃO

Conclui-se que, nesta revisão da literatura, os fatores determinantes que contribuíram para tomada de decisão entre enxerto gengival livre e subepitelial envolveram a estética, função e estabilidade do procedimento cirúrgico, além da espessura adequada da técnica de um enxerto autógeno e longevidade funcional da técnica selecionada.

## REFERÊNCIAS

- CAFFESSE, R. G.; GUINARD, E. A. Treatment of localized gingival recessions. Part II. Coronally repositioned flap with a free gingival graft. **J Periodontol**, v. 49, n. 7, p. 357-361, jul. 1978. DOI: 10.1902/jop.1978.49.7.357. PMID: 279663.
- CHAMBRONE, L.; CHAMBRONE, D.; PUSTIGLIONI, F. E.; CHAMBRONE, L. A.; LIMA, L. A. Can subepithelial connective tissue grafts be considered the gold standard procedure in the treatment of Miller Class I and II recession-type defects? **J Dent**, v. 36, n. 9, p. 659-671, set. 2008. DOI: 10.1016/j.jdent.2008.05.007. Epub 2008 Jun 26. PMID: 18584934
- CHETANA; SIDHARTHAN, S.; DHARMARAJAN, G.; KALE, S.; DHARMADHIKARI, S.; CHORDIA, D. Comparison of the effectiveness of Gingival unit transfer and free Gingival graft in the management of localized Gingival recession - A systematic review. **J Oral Biol Craniofac Res**, v. 13, n. 2, p. 130-137, mar.-abr. 2023. DOI: 10.1016/j.jobcr.2022.11.007. Epub 2022 Dec 8. PMID: 36578558; PMCID: PMC9791029.
- HYTHAM, N. et al. The accuracy and reliability of digital measurements of gingival recession versus conventional methods. **BMC Oral Health**, v. 19, n. 2, p. 154-155, 2019.
- KAYAALTI-YURKSEK, S.; YAPRAK, E. The comparison of the efficacy of gingival unit graft with connective tissue graft in recession defect coverage: a randomized split-mouth clinical trial. **Clin Oral Investig**, v. 26, n. 3, p. 2761-2770, Mar. 2022.
- LANGER, B.; LANGER, L. Subepithelial connective tissue graft technique for root coverage. **J Periodontol**, v. 56, n. 12, p. 715-720, dez. 1985. DOI: 10.1902/jop.1985.56.12.715. PMID: 3866056.
- LINDHE, J.; LANG, N. **Tratado de periodontia clínica e implantodontia oral**. 6. ed. Rio de Janeiro: Guanabara Koogan, 2018.
- MASHALY, M.; et al. Soft Tissue Augmentation Using De-Epithelialized Free Gingival Graft Compared to Single-line Incision Subepithelial Connective Tissue Graft in the Management of Miller Class I and II Gingival Recession: A Randomized Controlled Clinical Trial. **Contemp Clin Dent**, v. 13, n. 3, p. 227-235, Jul-Sep 2022. DOI: 10.4103/ccd.ccd\_763\_20.
- RAETZKE, P. B. Covering localized areas of root exposure employing the "envelope" technique. **J Periodontol**, v. 56, n. 7, p. 397-402, jul. 1985. DOI: 10.1902/jop.1985.56.7.397. PMID: 3894614.
- SANGNES, G.; GJERMO, P. Prevalence of oral soft and hard tissue lesions related to mechanical toothcleansing procedures. **Community Dent Oral Epidemiol**, v. 4, n. 2, p. 77-83, mar. 1976. DOI: 10.1111/j.1600-0528.1976.tb01607.x. PMID: 1062255.
- SANTIAGO DE LIMA, V. H. et al. Enxerto subepitelial de tecido conjuntivo e enxerto gengival livre para recobrimento radicular – relato de dois casos clínicos. **Revista Eletrônica Acervo Saúde**, v. 12, n. 4, e2791, 2020
- SERINO, G.; WENNSTRÖM, J. L.; LINDHE, J.; ENEROTH, L. The prevalence and distribution of gingival recession in subjects with a high standard of oral hygiene. **J Clin Periodontol**, v. 21, n. 1, p. 57-63, jan. 1994. DOI: 10.1111/j.1600-051x.1994.tb00278.x. PMID: 8126246.
- SUSIN, C.; DALLA VECCHIA, C. F.; OPPERMANN, R. V.; HAUGEJORDEN, O.; ALBANDAR, J. M. Periodontal attachment loss in an urban population of Brazilian adults: effect of demographic, behavioral, and environmental risk indicators. **J Periodontol**, v. 75, n. 7, p. 1033-1041, jul. 2004. DOI: 10.1902/jop.2004.75.7.1033. PMID: 15341364.
- THOMA, D. S.; BENIĆ, G. I.; ZWAHLEN, M.; HÄMMERLE, C. H.; JUNG, R. E. A systematic review assessing soft tissue augmentation techniques. **Clin Oral Implants Res**, v. 20, Suppl 4, p. 146-165, set. 2009. DOI: 10.1111/j.1600-0501.2009.01784.x. PMID: 19663961.
- VAIDERLWUG, J. et al. Oral hygiene, periodontal conditions and carious lesions in patients treated with dental bridges: A 15-year clinical and radiographic follow-up study. **J Clin Periodontol**, v. 20, p. 482-489, 1993.

WESSEL, J. R.; TATAKIS, D. N. Patient outcomes following subepithelial connective tissue graft and free gingival graft procedures. **Journal of Periodontology**, v. 79, n. 3, p. 425-430, mar. 2008. doi: 10.1902/jop.2008.070325. PMID: 18315424.

YADAV, A. P. et al. Sub-epithelial connective tissue graft for the management of Miller's class I and class II isolated gingival recession defect: A systematic review of the factors influencing the outcome. **Journal of Investigative and Clinical Dentistry**, v. 9, e12325, 2018. Disponível em: <https://doi.org/10.1111/jicd.12325>.

ZABALEGUI, I. et al. Treatment of multiple adjacent gingival recessions with the tunnel subepithelial connective tissue graft: a clinical report. **International Journal of Periodontics and Restorative Dentistry**, v. 19, n. 2, p. 199-206, abr. 1999. PMID: 10635186.

ZUCHELLI, G. et al. Bilaminar techniques for the treatment of recession-type defects: A comparative clinical study. **Journal of Clinical Periodontology**, v. 30, p. 862-870, 2003. Disponível em: <https://doi.org/10.1034/j.1600-051X.2003.00397.x>.

ZUCHELLI, G. et al. Classification of facial peri-implant soft tissue dehiscence/deficiencies at single implant sites in the esthetic zone. **J Periodontol**, v. 90, n. 10, p. 1116-1124, out. 2019. doi: 10.1002/JPER.18-0616.